RID REPOSITORIO INSTITUCIONAL DIGITAL
UNIVERSIDAD ISALUD

BIBLIOTECA ISALUD
DR. NESTOR RODRIGUEZ CAMPOAMOR

Licenciatura en Kinesiología y Fisiatría

Trabajo Final Integrador

Autora: Erica Clara Paco Porco

ABORDAJE KINÉSICO EN TRATAMIENTO CONSERVADOR DE LESIÓN DE MENISCO INTERNO EN ADULTO MAYOR

2026

Tutora: Dra. Cecilia Murata
Tutora: Lic. Yamila Díaz

Citar como: Paco Porco EC. Abordaje kinésico en tratamiento conservador de lesión de menisco interno en adulto mayor. [Trabajo Final de Grado]. Buenos Aires: Universidad ISALUD; 2026.

CC BY NC ND

REPOSITORIO INSTITUCIONAL DIGITAL (RID ISALUD)

BIBLIOTECA ISALUD
DR. NÉSTOR RODRÍGUEZ CAMPOAMOR
VENEZUELA 847, CABA.

Resumen

El presente trabajo describe el abordaje kinésico conservador en un paciente adulto mayor con lesión meniscal interna en el cuerno posterior de rodilla derecha. Este tipo de patología representa una de las causas más frecuentes de dolor y limitación funcional en la población adulta, lo que resalta la importancia de estrategias terapéuticas eficaces orientadas a la recuperación funcional y a la mejora de la calidad de vida.

A partir de una evaluación inicial integral, se identificaron dolor de características mecánicas, limitación del rango de movimiento, disminución de la fuerza muscular e inestabilidad funcional. En función de estos hallazgos, se estableció como objetivo principal reducir el dolor, mejorar la movilidad articular, optimizar la fuerza muscular y favorecer la reinserción funcional del paciente en sus actividades de la vida diaria.

El tratamiento se estructuró en fases progresivas, incluyendo ejercicios terapéuticos, fortalecimiento muscular, entrenamiento propioceptivo y educación en el manejo de cargas. Se realizaron evaluaciones periódicas mediante escalas funcionales y mediciones clínicas para monitorear la evolución.

Los resultados evidenciaron una disminución significativa del dolor, mejora del rango de movimiento, incremento de la fuerza muscular y mayor estabilidad. Asimismo, se observó una mejor percepción subjetiva del estado funcional de la rodilla, con aumento de la autonomía en las actividades cotidianas.

En conclusión, el tratamiento kinésico conservador demostró ser una estrategia eficaz para el manejo de lesiones meniscales degenerativas, favoreciendo la recuperación funcional sin necesidad de intervención quirúrgica.

Palabras Clave:

Lesión meniscal – Tratamiento conservador – Rehabilitación kinésica – Ejercicio terapéutico – Función de la rodilla.

Índice

Tabla de Abreviaturas 4

Índice de Tablas 5

Índice de Figuras 6

Introducción 7

Presentación del caso 8

Marco Teórico 14

Estado del arte 20

Tratamiento 22

Resultados del Tratamiento 29

Discusión 35

Conclusión 36

Bibliografía 37

Tabla de Abreviaturas

Abreviatura	Significado
AVD	Actividades de la Vida Diaria
EVA	Escala Visual Analógica
ROM	Rango de Movimiento
KOOS	Knee Injury and Osteoarthritis Outcome Score
WOMAC	Western Ontario and McMaster Universities Osteoarthritis Index
TUG	Timed Up and Go
MRC	Medical Research Council
CCU	Consulta de Control

Índice de Tablas

Tabla 1. Características de los Meniscos …… 17

Tabla 2. Valores iniciales correspondientes a la fase A ……. 26

Tabla 3. Organización del tratamiento en fases …….. 27

Tabla 4. Evolución de los dominios del cuestionario KOOS ……. 36

Tabla 5. Evolución de los dominios del cuestionario WOMAC …… 37

Índice de Figuras

Figura 1. Imagen de menisco …….. 15

Figura 2. Artroscopía de rodilla ……. 20

Figura 3. Evolución del dolor (EVA) ……. 32

Figura 4. Evolución de la fuerza muscular ……. 33

Figura 5. Evolución del rango de movimiento (ROM)…… 34

Figura 6. Valores WOOMAC ……. 38

Introducción

Las lesiones meniscales degenerativas constituyen una de las patologías más frecuentes de la rodilla en la población adulta mayor, generando dolor, limitación funcional y una disminución significativa en la calidad de vida. En este contexto, el abordaje kinésico conservador ha adquirido un rol relevante como estrategia terapéutica orientada a la recuperación funcional y a la prevención de intervenciones quirúrgicas innecesarias.

El presente Trabajo Final Integrador tiene como objetivo analizar el abordaje kinésico en un paciente adulto mayor con diagnóstico de lesión del menisco interno en su cuerno posterior, atendido en un centro de kinesiología. A partir de este caso clínico, se busca describir la evaluación inicial, la planificación del tratamiento y la evolución funcional del paciente a lo largo del proceso de rehabilitación.

El trabajo se desarrolla bajo un diseño de caso único tipo A-B, donde la fase A corresponde a la evaluación inicial sin intervención específica, y la fase B a la implementación del tratamiento kinésico conservador. Este enfoque metodológico permite analizar la evolución del paciente y la respuesta a la intervención terapéutica en función de variables clínicas como el dolor, la fuerza muscular, el rango de movimiento y la funcionalidad.

En cuanto a su estructura, el trabajo se organiza en diferentes secciones. En primer lugar, se presenta el caso clínico y la evaluación inicial del paciente. Posteriormente, se desarrolla el marco teórico, donde se abordan aspectos anatómicos, biomecánicos y clínicos de las lesiones meniscales. A continuación, se expone el estado del arte, que permite contextualizar el abordaje conservador en base a la evidencia científica actual. Luego, se describe el tratamiento implementado y el plan kinésico estructurado en fases progresivas. Finalmente, se presentan los resultados obtenidos, su análisis en la discusión y las conclusiones del trabajo.

El propósito de este trabajo es aportar evidencia desde la práctica clínica sobre la efectividad del tratamiento kinésico conservador en lesiones meniscales degenerativas, destacando su impacto en la recuperación funcional y en la mejora de la calidad de vida del paciente.

Presentación del caso

Se presenta en el Centro un paciente de sexo masculino, de 69 años, quien acude por dolor en la región anterior del miembro inferior derecho. Cuenta con diagnóstico médico previo de lesión del menisco interno, localizada específicamente en el cuerno posterior. El motivo principal de ingreso es el dolor persistente que interfiere con su funcionalidad diaria y genera limitaciones en su desempeño laboral y actividades cotidianas. El paciente manifiesta la necesidad de iniciar tratamiento kinésico a través de su obra social Omint.

En cuanto a sus datos personales, se trata de un hombre casado, residente en la Ciudad Autónoma de Buenos Aires, donde convive con su esposa en un departamento de cuatro ambientes ubicado en un primer piso con ascensor. Tiene dos hijos adultos que no viven con él. Posee nivel académico terciario completo, lo que le ha permitido desarrollarse profesionalmente como propietario y operario administrativo de su propia fábrica de calzado, actividad que continúa desempeñando de manera activa. Su jornada laboral es de aproximadamente seis horas diarias de lunes a viernes, alternando entre posiciones de sedestación y bipedestación, sin realizar tareas de carga de peso, ya que su función principal es de carácter administrativo.

En relación con sus condiciones de movilidad, el paciente refiere utilizar principalmente transporte público para sus desplazamientos, aunque en ocasiones prefiere caminar, dado que su domicilio y lugar de trabajo se encuentran relativamente próximos al centro donde realiza la atención kinésica. Como actividad física habitual, realiza caminatas de aproximadamente tres cuadras día por medio. Informa, además, un patrón de sueño conservado, con un promedio de siete horas nocturnas, sin quejas relevantes al respecto.

Desde el punto de vista antropométrico, presenta un peso actual de 91 kilogramos y una talla de 1,72 cm, con un índice de masa corporal (IMC) de 30,1 kg/m², clasificado como obesidad grado I según los criterios de la OMS. Este factor se considera relevante por su posible influencia negativa tanto en la evolución de la patología de rodilla como en su desempeño funcional global, por lo que será contemplado en el abordaje terapéutico.

En cuanto a antecedentes quirúrgicos, el paciente refiere cirugía por hiperplasia prostática benigna en 2020 y apendicetomía en 2018, sin complicaciones posquirúrgicas. No reporta otras intervenciones de mayor complejidad ni traumatismos previos en miembros inferiores.

Dentro de sus hábitos de vida, refiere no consumir bebidas alcohólicas ni tabaco.

Actualmente se encuentra bajo tratamiento farmacológico con atorvastatina 10 mg (hipolipemiante), losartán 50 mg (antihipertensivo), corvis 5 mg y alprazolam 0,5 mg. No refiere alergias medicamentosas conocidas ni consumo de otras sustancias.

Diagnóstico médico

El diagnóstico médico por el cual el paciente concurre al Centro de Kinesiología corresponde a una lesión de menisco interno en su cuerno posterior del miembro inferior derecho, confirmada mediante un estudio complementario resonancia magnética **(RM)**. Este tipo de lesión se caracteriza por una alteración del fibrocartílago articular que cumple funciones esenciales de absorción de cargas, distribución de fuerzas, estabilidad y lubricación en la articulación de la rodilla.(1) Dada la evolución del dolor y la limitación funcional progresiva en este paciente, se indica el inicio de un tratamiento kinésico conservador, orientado a recuperar la función del miembro inferior afectado, optimizar la estabilidad articular y promover la autonomía funcional dentro de un enfoque integral y adaptado a sus comorbilidades. En la valoración kinésica inicial se consideraron variables fundamentales para el diseño del plan terapéutico, tales como el rango de movimiento (ROM), la fuerza muscular, el dolor, el equilibrio y la estabilidad, cuya observación y registro permitieron objetivar el estado funcional del paciente y guiar la evolución del tratamiento.

Objetivo General de inicio de tratamiento

- Aliviar el dolor mediante ejercicios terapéuticos

Objetivos Específicos

- Disminuir el dolor
- Mejorar el ROM
- Aumentar la fuerza y resistencia muscular global
- Favorecer el equilibrio y el control postural
- Promover la adherencia al ejercicio

La línea de base representa la evaluación inicial del paciente antes del inicio del tratamiento kinésico conservador, tiene como finalidad establecer un punto de referencia clínico, funcional y subjetivo que permita valorar con precisión los cambios en el dolor, la movilidad y la capacidad funcional a lo largo del proceso de rehabilitación. En la evaluación clínica inicial, se observó dolor localizado en la interlínea articular medial de la rodilla derecha de carácter mecánico con una puntuación de 7/10 en reposo y 6/10 durante la actividad según la Escala Visual Analógica (EVA). Refiere que dolor se asocia a rigidez matutina y aumento del malestar al subir escaleras o permanecer de pie por períodos prolongados. La movilidad articular, evaluada mediante goniometría, mostró una flexión activa de 90° en el miembro derecho en comparación con 110° en el contralateral. La fuerza muscular, evaluada

mediante la Escala de Daniels, registró un valor de 3/5 en los grupos musculares cuádriceps e isquiosurales del miembro inferior derecho, lo que indica que el paciente logra vencer la gravedad, pero presenta dificultad para generar resistencia adicional. Este hallazgo refleja una disminución moderada de la capacidad contráctil, posiblemente asociada al dolor y al desuso funcional derivados de la lesión.

En la evaluación funcional, el paciente realizó el test 30-Second Chair Stand Test, obteniendo un resultado de 13 repeticiones en 30 segundos, este valor se encuentra dentro del rango aceptable para su grupo etario, aunque ligeramente inferior a la media poblacional. Dicho desempeño indica una fuerza funcional adecuada con potencial de mejora mediante fortalecimiento progresivo de los miembros inferiores (17).

Se realizó el Timed Up and Go Test (TUG), obteniendo un tiempo de 9,78 segundos, valor que se clasifica dentro del rango de movilidad normal y bajo riesgo de caídas para su grupo etario. A partir de este resultado, se continuó trabajando en la optimización de la estabilidad dinámica y estática, mediante ejercicios de equilibrio, transferencia de peso y control postural, con el objetivo de mantener la independencia funcional y prevenir posibles alteraciones en función de la movilidad.

Evaluación postural en distintos planos

Plano frontal:

El paciente presenta una posición erguida con distribución simétrica de los miembros superiores. Se observa una ligera asimetría en la altura de los hombros, con predominio del lado derecho. La cabeza se mantiene centrada, aunque con una leve inclinación hacia la derecha. Los miembros inferiores se encuentran en posición neutral, sin signos evidentes de pronación o supinación.

Plano sagital:

Se evidencia un aumento de la lordosis cervical y una leve cifosis dorsal. A nivel lumbar se observa una hiperlordosis, acompañada de una ligera anteversión pélvica. Las rodillas se encuentran en extensión y los tobillos presentan un apoyo plantar completo.

Plano posterior:

Desde la vista posterior se observa una alineación general conservada, con leve elevación de la escápula derecha. La columna vertebral se encuentra centrada, mientras que la cadera, rodillas y pies mantienen una adecuada alineación y simetría.

En conjunto, se identifican alteraciones posturales leves, caracterizadas por el aumento de la lordosis lumbar, inclinación cefálica hacia la derecha y elevación del hombro y escápula del mismo lado. Estos hallazgos sugieren la presencia de desbalances musculares y patrones compensatorios, posiblemente asociados al dolor y a las adaptaciones funcionales derivadas de la lesión. La evaluación postural constituye una herramienta fundamental en la práctica kinésica, ya que permite identificar alteraciones en la alineación corporal, comprender la relación entre estructura y función, y orientar la planificación del tratamiento terapéutico (1–3).

Test de Apley (Compresión y Distracción)

La prueba de Apley es una maniobra clínica utilizada para la evaluación de lesiones meniscales y ligamentarias de la rodilla. El paciente se coloca en decúbito prono, con la rodilla flexionada a 90° (4).

• En la fase de compresión, el examinador aplica una presión hacia abajo sobre el talón mientras rota la tibia interna y externamente. La aparición de dolor sugiere lesión meniscal.
• En la fase de distracción, el examinador fija el muslo del paciente y realiza una tracción hacia arriba del miembro, combinada con rotaciones. La presencia de dolor orienta a lesión ligamentaria.

Evaluaciones subjetivas del estado funcional

Con el objetivo de complementar las mediciones objetivas (EVA, escala de Daniels, goniometría y test funcionales), se administraron los cuestionarios KOOS (Knee Injury and Osteoarthritis Outcome Score) y WOMAC (Western Ontario and McMaster Universities Osteoarthritis Index), ambos instrumentos validados para la evaluación de pacientes con patología de rodilla (5,6).

Estos cuestionarios permitieron cuantificar la percepción del paciente respecto al dolor, la rigidez articular y la capacidad funcional en las actividades de la vida diaria, aportando información relevante sobre el impacto clínico de la lesión meniscal degenerativa. Su aplicación resultó especialmente pertinente, ya que permitió integrar la evaluación objetiva con la percepción subjetiva del paciente, facilitando el seguimiento evolutivo y la toma de decisiones terapéuticas (5–7).

Evaluaciones de seguimiento durante la fase B

Se realizaron reevaluaciones periódicas con el objetivo de monitorear la evolución clínica del paciente y ajustar la intervención terapéutica. Estas incluyeron:

• Reevaluación del dolor mediante EVA
• Goniometría
• 30-Second Chair Stand Test cada dos semanas
• Reevaluación completa (EVA, TUG, KOOS y evaluación postural)

El seguimiento sistemático de estas variables permitió analizar la evolución funcional del paciente y optimizar la progresión del tratamiento, en concordancia con los principios de la rehabilitación basada en la evidencia (7,8).

Justificación del diseño A-B

El diseño A-B permite analizar los cambios producidos por la intervención kinésica sobre las variables dependientes, comparando una fase inicial sin tratamiento específico con una fase de intervención. Este tipo de diseño es ampliamente utilizado en entornos clínicos para evaluar la efectividad de tratamientos individualizados en pacientes con patologías musculoesqueléticas (8).

Descripción de las intervenciones planificadas

La intervención kinésica se organizó en subfases progresivas dentro de la fase B, respetando los principios de progresión de carga, adaptación tisular y recuperación funcional.

Subfase B1 (Semanas 1–2): Control del dolor y movilidad

Durante esta fase inicial, la prioridad fue la disminución del dolor y la restauración de la movilidad articular. Los ejercicios de baja carga y las contracciones isométricas favorecen la perfusión articular y previenen la atrofia muscular (9).

Subfase B2 (Semanas 3–4): Fortalecimiento y control postural

En esta etapa se buscó mejorar la fuerza muscular y la estabilidad articular. La evidencia sugiere que el fortalecimiento muscular contribuye a reducir la carga sobre el menisco y mejorar la función de la rodilla (9,10).

Subfase B3 (Semanas 5–6): Funcionalidad y propiocepción

En la fase final, se orientó el tratamiento hacia la recuperación funcional y la integración de patrones de movimiento. Los ejercicios propioceptivos y funcionales han demostrado ser efectivos para mejorar la estabilidad y prevenir recaídas (10).

Resultados esperables

Se espera una mejora progresiva en el dolor, la movilidad, la fuerza muscular y la funcionalidad global del paciente. La literatura actual respalda que el tratamiento conservador basado en ejercicio terapéutico supervisado ofrece resultados comparables a la cirugía en pacientes con lesiones meniscales degenerativas, mejorando significativamente el dolor y la función (10,11,18-21).

Marco Teórico

Las estructuras semilunares conocidas como menisco medial y lateral constituyen elementos fundamentales dentro de la articulación de la rodilla. El término “menisco” proviene del griego *meniskos*, que significa “luna creciente” (12). Inicialmente, los meniscos fueron considerados estructuras prescindibles y las meniscectomías totales se practicaban de forma habitual. No obstante, a partir de las observaciones clínicas de Fairbank y de posteriores investigaciones biomecánicas, se reconoció que la pérdida del tejido meniscal se asociaba con cambios degenerativos articulares, lo que impulsó el desarrollo de estrategias terapéuticas orientadas a su preservación. En la actualidad, este enfoque es respaldado por consensos internacionales, como el consenso ESSKA sobre lesiones meniscales degenerativas, que recomienda priorizar la preservación meniscal y reservar la meniscectomía para situaciones específicas (12,13).

En la actualidad, se reconoce que los meniscos desempeñan un papel esencial en la distribución de cargas, la estabilidad articular y la protección del cartílago. Su desarrollo embrionario comienza a partir de la octava semana de gestación, alcanzando su forma característica entre la octava y la décima semana. Durante este proceso, los meniscos presentan una elevada celularidad y vascularización; posteriormente, aumenta el contenido de colágeno con una disposición circunferencial de sus fibras, mientras que la vascularización queda progresivamente restringida a la periferia, permaneciendo en el adulto únicamente en el 10–30 % del borde periférico. (12)

Desde el punto de vista anatómico, los meniscos son estructuras fibrocartilaginosas compuestas principalmente por colágeno tipo I, cuyas fibras presentan una disposición predominantemente circunferencial que les permite transformar las cargas compresivas en tensiones circunferenciales, contribuyendo a la resistencia mecánica del tejido. En el adulto, la vascularización se restringe al borde periférico del menisco —aproximadamente entre el 10 % y el 30 % en el menisco medial y entre el 10 % y el 25 % en el lateral—, lo que constituye un factor determinante en su capacidad de cicatrización. (12)

La pérdida o lesión del menisco altera la distribución normal de las cargas sobre el cartílago articular, incrementando las fuerzas de contacto y favoreciendo procesos degenerativos que pueden conducir al desarrollo precoz de osteoartrosis. Estos hallazgos han reforzado la importancia de preservar la mayor cantidad posible de tejido meniscal funcional durante el abordaje terapéutico (12,14).

Neuroanatomía y función propioceptiva del menisco

La articulación de la rodilla recibe su inervación a partir de ramas articulares del nervio tibial, así como de ramas terminales de los nervios femoral y obturador. La porción lateral está inervada por la rama peronea recurrente del nervio peroneo común. Estas fibras nerviosas penetran la cápsula articular y acompañan a los vasos sanguíneos hacia la periferia meniscal, concentrándose principalmente en las astas anterior y posterior.

El tercio periférico del menisco presenta una mayor densidad de terminaciones nerviosas en comparación con las zonas internas, lo cual refuerza su papel en la propiocepción y el control neuromuscular de la articulación.

Los mecanorreceptores presentes en el menisco actúan como transductores sensoriales capaces de convertir estímulos mecánicos en impulsos nerviosos. Se han identificado terminaciones de Ruffini (tipo I), corpúsculos de Pacini (tipo II), órganos tendinosos de Golgi (tipo III), los cuales participan en la regulación del tono muscular y la estabilidad articular, y las terminaciones nerviosas libres (Tipo IV). Estas terminaciones se distribuyen principalmente en las astas meniscales, especialmente en el cuerno posterior, desde donde contribuyen al control neuromuscular mediante la transmisión de información aferente hacia el sistema nervioso central. (12)

La evidencia actual sugiere que la meniscectomía parcial, si bien puede aliviar los síntomas a corto plazo, se asocia a un mayor riesgo de degeneración articular a largo plazo (10,14). En contraste, el tratamiento conservador ha demostrado resultados favorables en pacientes con lesiones meniscales degenerativas, sin comprometer la evolución funcional, por lo que se recomienda como estrategia terapéutica inicial en la mayoría de estos casos (10,11).

Las guías de práctica clínica recomiendan iniciar el tratamiento mediante un abordaje conservador basado en ejercicios terapéuticos progresivos, fortalecimiento muscular y entrenamiento neuromuscular. La intervención quirúrgica debe reservarse para pacientes seleccionados que presentan síntomas mecánicos persistentes, bloqueo articular o fracaso del tratamiento conservador (13,15).

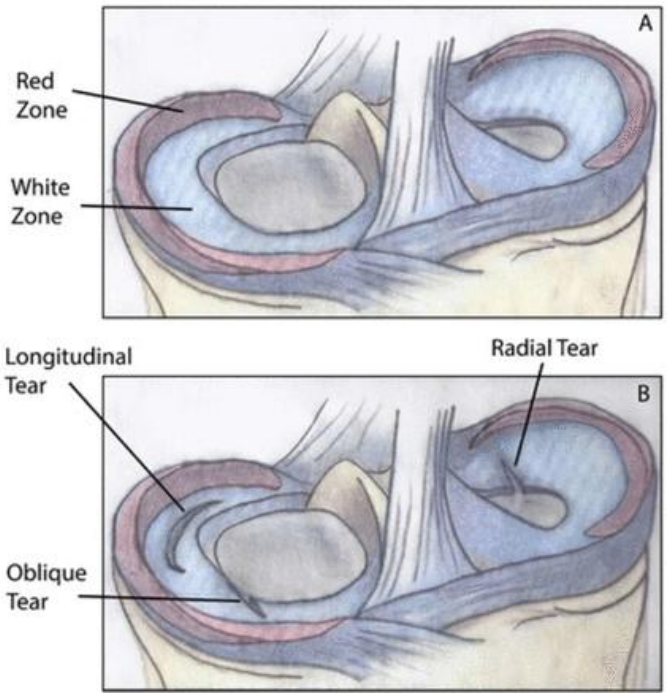

Figura 1. Imagen del menisco.

(A) Las zonas rojas externas reciben suministro de sangre; (B) los desgarros longitudinales tienen una mayor probabilidad de estar vascularizados.

Tabla 1. Características de los Meniscos. (12)

Características	Menisco Medial	Menisco Lateral
Forma general	Semicircular	Casi circular
Dimensiones promedio	45,7 mm de largo × 27,4 mm de ancho (≈ 35 mm de diámetro)	35,7 mm de largo × 29,3 mm de ancho
Cobertura de la meseta tibial	51–74 % de la superficie articular medial	75–93 % de la superficie articular lateral
Inserciones principales	- **Cuerno anterior:** área intercondílea anterior, delante del LCA.- **Cuerno posterior:** área intercondílea posterior, delante del LCP y detrás del cuerno posterior del menisco lateral.- **Región media:** parte profunda del ligamento colateral tibial y cápsula articular.	- **Cuerno anterior:** adyacente al LCA, conectado al menisco medial mediante el ligamento transverso.- **Cuerno posterior:** unido al cóndilo femoral medial por los ligamentos meniscofemorales de Humphrey (anterior) y Wrisberg (posterior).
Relaciones capsulares y ligamentosas	Unido firmemente a la cápsula articular y al ligamento meniscotibial; adherido al ligamento colateral medial.	No adherido firmemente a la cápsula ni al ligamento colateral lateral, lo que le confiere mayor movilidad. Relación directa con el músculo poplíteo a través del hiato poplíteo.
Movilidad	Limitada, debido a sus múltiples fijaciones capsulares y ligamentarias.	Alta movilidad gracias a su menor fijación capsular y al hiato poplíteo.
Función principal	Estabilidad del compartimento medial y soporte de carga axial; más susceptible a lesiones por tracción o compresión.	Distribución dinámica de cargas, absorción de fuerzas y estabilidad posterolateral. Menor incidencia de lesiones por tracción.
Irrigación	Tradicionalmente 10–25 % periférico; estudios recientes indican hasta 42 % de penetración vascular.	Tradicionalmente 10–25 % periférico; estudios recientes indican hasta 48 % de penetración vascular.
Relevancia clínica	Su menor movilidad y fijación al ligamento colateral medial explican su mayor predisposición a lesiones degenerativas o traumáticas.	Su mayor movilidad y conexión con el poplíteo reducen el riesgo de atrapamiento y facilitan la distribución de fuerzas.

Biomecánica del complejo menisco-rodilla

El complejo menisco-radicular medial (MMPR) cumple un papel fundamental en la transmisión y distribución de las cargas dentro de la articulación de la rodilla, contribuyendo a la protección del cartílago articular adyacente (12,16).

Las fibras de colágeno dispuestas de manera circunferencial dentro del menisco, junto con sus inserciones radiculares, generan tensiones que contrarrestan las fuerzas de compresión ejercidas entre el fémur y la tibia, manteniendo la estabilidad estructural durante la carga (12,16).

Cuando ocurre una rotura radial o del cuerno posterior, se interrumpe esta tensión circunferencial, lo que provoca la extrusión del menisco y la pérdida progresiva de su función amortiguadora. Estudios biomecánicos han demostrado que una rotura completa de la raíz meniscal medial incrementa la presión de contacto en el compartimento medial en valores comparables a una meniscectomía total (16).

Asimismo, estas alteraciones generan una reducción del área de distribución de carga, favoreciendo el deterioro del cartílago articular y el desarrollo precoz de cambios degenerativos. Por el contrario, la reparación anatómica de la raíz meniscal permite restaurar en gran medida la biomecánica articular, mientras que las reparaciones no anatómicas no logran reproducir la mecánica nativa. Además, las lesiones del complejo menisco-radicular medial afectan la estabilidad rotacional y traslacional de la rodilla, comprometiendo su función global (16).

Lesiones meniscales y clasificación

Las lesiones meniscales se clasifican en traumáticas y degenerativas. Las primeras se producen por eventos agudos, mientras que las segundas responden a un proceso progresivo de desgaste del fibrocartílago (13).

Desde el punto de vista morfológico, los desgarros pueden ser:

- Horizontales (más frecuentes en procesos degenerativos)
- Radiales
- Longitudinales (incluyendo el patrón en "asa de cubo")

- En colgajo
- Complejos
- Radiculares (15).

Los desgarros horizontales se asocian frecuentemente a procesos osteoartríticos, mientras que los complejos predominan en adultos mayores y presentan bordes irregulares (13).

Los desgarros longitudinales suelen ser inestables y pueden generar episodios de bloqueo articular. Por su parte, los desgarros radiales comprometen la integridad estructural del menisco al interrumpir las fibras circunferenciales, comprometiendo significativamente su función biomecánica (13).

La resonancia magnética constituye el método diagnóstico de elección para la evaluación de estas lesiones (13).

Fisiopatología y características clínicas

Las lesiones del cuerno posterior del menisco medial pueden originarse por traumatismos o procesos degenerativos, siendo las lesiones degenerativas las más frecuentes en adultos de mediana edad y mayores (16).

Esta región presenta mayor vulnerabilidad debido a su menor movilidad y a la elevada carga mecánica que soporta, lo que favorece los desgarros por sobrecarga (16).

Entre los factores de riesgo se destacan (16):

- Edad avanzada
- Índice de masa corporal elevado
- Deformidad en varo
- Bajo nivel de actividad física

Clínicamente, los pacientes suelen referir dolor en la línea articular medial, limitación funcional y, en algunos casos, episodios de bloqueo o sensación de atrapamiento articular. En la exploración física, pueden observarse signos positivos en maniobras como McMurray y palpación de la interlínea articular (16).

Diagnóstico por imágenes y correlación con artroscopia

Las lesiones meniscales presentan una alta asociación con roturas del ligamento cruzado anterior (LCA). La resonancia magnética (RM) constituye el método diagnóstico de elección para la evaluación de las lesiones meniscales debido a su elevada capacidad para identificar la localización y el tipo de desgarro. No obstante, presenta limitaciones diagnósticas, especialmente en lesiones localizadas en el cuerno posterior del menisco medial. Diversos estudios han demostrado una concordancia moderada entre la RM y los hallazgos artroscópicos; por este motivo, la artroscopia continúa siendo el método de referencia para la confirmación diagnóstica cuando existen dudas clínicas o imagenológicas (17).

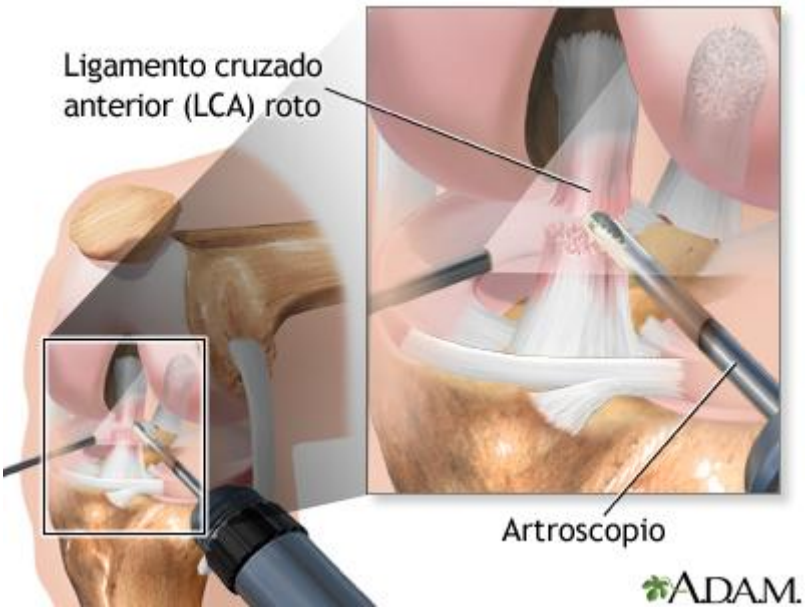

Figura 2. Artroscopía de rodilla.

Lesión del cuerno posterior del menisco medial

Las roturas de la raíz posterior del menisco medial representan aproximadamente el 10 % de todas las lesiones meniscales y entre el 22 % y el 28 % de las lesiones del menisco medial, siendo más frecuentes en adultos de mediana edad y mayores (16).

Este tipo de lesión genera una extrusión meniscal y una reducción significativa del área de contacto articular, aumentando las presiones de carga hasta valores similares a los observados en una meniscectomía total (16).

En consecuencia, se acelera el deterioro del cartílago articular y aumenta el riesgo de osteoartrosis (14,16).

El diagnóstico se basa en la clínica y en estudios por imágenes, siendo la resonancia magnética el método de elección. Entre los hallazgos característicos se incluyen (16):

- Discontinuidad de la raíz posterior
- Pérdida de morfología meniscal
- Signo del “menisco fantasma”
- Extrusión meniscal

Las radiografías complementarias permiten evaluar alteraciones del eje, como el varo, que influye en el pronóstico (16).

Estado del arte

Las lesiones meniscales degenerativas constituyen una de las patologías más frecuentes de la rodilla en adultos de mediana edad y adultos mayores, y suelen asociarse al proceso degenerativo articular característico de la osteoartrosis. A diferencia de las lesiones traumáticas, se desarrollan sobre un tejido previamente alterado, comprometiendo no solo el menisco sino también el cartílago articular, la membrana sinovial y otras estructuras de la articulación, lo que refleja el carácter multifactorial de esta entidad (18).

Durante muchos años, la meniscectomía parcial artroscópica fue considerada el tratamiento de elección para las lesiones meniscales degenerativas. Sin embargo, la evidencia científica publicada en los últimos años ha modificado este paradigma terapéutico. Diversos ensayos clínicos aleatorizados y revisiones sistemáticas han demostrado que la cirugía no proporciona beneficios clínicamente relevantes frente al tratamiento conservador en pacientes con lesiones degenerativas sin síntomas mecánicos persistentes, particularmente en términos de dolor, función y calidad de vida a mediano y largo plazo (19).

En este contexto, el seguimiento a cinco años del ensayo clínico aleatorizado ESCAPE confirmó que un programa estructurado de fisioterapia no fue inferior a la meniscectomía parcial artroscópica en la mejoría de la función de la rodilla, observándose además una progresión comparable de la osteoartrosis radiográfica entre ambos grupos. Estos resultados respaldan la recomendación de considerar la fisioterapia como tratamiento inicial en pacientes con lesiones meniscales degenerativas (20).

Del mismo modo, los metaanálisis más recientes coinciden en que el tratamiento conservador basado en ejercicio terapéutico ofrece resultados equivalentes a la cirugía en el seguimiento a largo plazo. Los programas de rehabilitación incluyen principalmente fortalecimiento progresivo de la musculatura del miembro inferior, entrenamiento neuromuscular, ejercicios propioceptivos y reeducación funcional, favoreciendo la mejoría del dolor, la función y la capacidad para realizar las actividades de la vida diaria (21).

Asimismo, las revisiones sistemáticas contemporáneas señalan que la meniscectomía parcial debe reservarse para aquellos pacientes que presentan síntomas mecánicos persistentes o que no responden adecuadamente a un programa de rehabilitación conservadora correctamente estructurado. En ausencia de estas indicaciones, la evidencia disponible no demuestra ventajas clínicas sostenidas de la cirugía respecto del tratamiento basado en ejercicio terapéutico (21).

La evidencia disponible, integrada por ensayos clínicos aleatorizados y metaanálisis recientes, demuestra de manera consistente que el tratamiento conservador ofrece resultados funcionales comparables a la meniscectomía parcial artroscópica en pacientes con lesiones meniscales degenerativas. El seguimiento a cinco años del estudio ESCAPE confirmó la no inferioridad de la fisioterapia, mientras que revisiones sistemáticas y metaanálisis posteriores reforzaron estos hallazgos al no identificar diferencias clínicamente relevantes entre ambas estrategias terapéuticas (18–20).

Tratamiento

El abordaje terapéutico de las lesiones meniscales, en particular de la lesión de la raíz posterior del menisco medial, comprende estrategias conservadoras y quirúrgicas. La elección del tratamiento debe individualizarse en función de múltiples factores, entre ellos la edad del paciente, el tipo y la cronicidad de la lesión, el grado de degeneración articular, el nivel de actividad física, las demandas funcionales y las expectativas del paciente. En la actualidad, la evidencia científica respalda el tratamiento conservador como primera línea terapéutica en la mayoría de las lesiones meniscales degenerativas, reservando el tratamiento quirúrgico para casos cuidadosamente seleccionados. (18–21)

Tratamiento no quirúrgico

El término “tratamiento no quirúrgico” no es sinónimo exclusivo de fisioterapia dentro de la literatura ortopédica, ya que incluye intervenciones conservadoras de carácter pasivo como el uso de analgésicos, infiltraciones, ortesis, dispositivos de asistencia y reposo relativo. Sin embargo, estas estrategias han demostrado resultados limitados en el manejo de las lesiones meniscales cuando no se acompañan de un enfoque activo de rehabilitación (18).

En contraste, los programas de rehabilitación estructurados basados en ejercicio terapéutico constituyen el componente activo del tratamiento conservador y han demostrado mejorar el dolor, la función física, la fuerza muscular y el rendimiento funcional en pacientes con lesiones meniscales degenerativas (19,20).

Los ensayos clínicos aleatorizados y metaanálisis más recientes han demostrado que un programa de ejercicio terapéutico supervisado obtiene resultados comparables a la meniscectomía parcial artroscópica respecto al dolor, la función y la calidad de vida en pacientes con lesiones meniscales degenerativas. El seguimiento a cinco años del estudio ESCAPE confirmó que la fisioterapia mantiene resultados funcionales equivalentes a la cirugía, reforzando su indicación como tratamiento inicial (19,20).

La evidencia científica actual coincide en señalar que el fortalecimiento progresivo del cuádriceps y la musculatura de la cadera, el entrenamiento neuromuscular, los ejercicios propioceptivos y la reeducación funcional constituyen los pilares del tratamiento conservador, favoreciendo la recuperación funcional y el retorno a las actividades de la vida diaria (20,21).

En conjunto, estos hallazgos respaldan la implementación de un programa de rehabilitación conservadora estructurado, como el desarrollado en el presente caso clínico, orientado a mejorar el dolor, la estabilidad funcional, la capacidad física y la calidad de vida del paciente (18–21).

No obstante, en el caso específico de las roturas de la raíz posterior del menisco medial, la evidencia disponible continúa siendo más limitada que para otras lesiones meniscales degenerativas. Estudios recientes sugieren que el tratamiento conservador puede ser una alternativa válida en pacientes de edad avanzada, con baja demanda funcional o con cambios degenerativos establecidos. Sin embargo, en pacientes jóvenes, activos o con mínima degeneración articular, el tratamiento exclusivamente conservador podría favorecer la progresión de la extrusión meniscal y del deterioro articular, por lo que la indicación terapéutica debe individualizarse (16).

Tratamiento quirúrgico

Históricamente, las roturas de la raíz posterior del menisco medial fueron tratadas con frecuencia mediante meniscectomía parcial. Sin embargo, la evidencia científica actual ha demostrado que la resección meniscal se asocia con una progresión acelerada de la degeneración articular, un mayor riesgo de desarrollo de osteoartrosis y una mayor probabilidad de requerir una artroplastia total de rodilla a largo plazo (16).

En este contexto, la preservación del tejido meniscal ha adquirido un papel central y la reparación anatómica de la raíz posterior del menisco medial se considera actualmente el tratamiento de elección en pacientes adecuadamente seleccionados. La técnica de reparación transtibial anatómica, especialmente mediante doble túnel, ha demostrado restablecer de manera más efectiva la tensión circunferencial del menisco y mejorar la distribución de las cargas articulares. (16)

Diversos estudios biomecánicos han demostrado que la reparación anatómica de la raíz posterior del menisco permite restaurar en gran medida la mecánica articular y disminuir las presiones de contacto sobre el cartílago, a diferencia de la meniscectomía, que incrementa significativamente las cargas articulares y favorece la progresión del deterioro condral (16).

No obstante, los resultados quirúrgicos pueden verse influenciados por factores como la alineación en varo, el grado de degeneración condral y el tiempo de evolución de la lesión. En

pacientes con cambios degenerativos avanzados o alteraciones del eje mecánico, l os resultados clínicos y funcionales suelen ser menos favorables (16).

En consecuencia, la indicación del tratamiento quirúrgico debe individualizarse, considerando las características clínicas del paciente, el grado de degeneración articular, la alineación del miembro inferior, el nivel de actividad física y las expectativas funcionales, con el objetivo de seleccionar la estrategia terapéutica que ofrezca el mejor pronóstico a largo plazo (16).

Si bien la reparación anatómica constituye el tratamiento de elección en pacientes cuidadosamente seleccionados, no todos los casos presentan indicación quirúrgica. En pacientes con lesiones degenerativas, edad avanzada, baja demanda funcional o contraindicaciones para la cirugía, el tratamiento conservador continúa siendo una alternativa válida, siempre que se implemente mediante un programa de rehabilitación estructurado e individualizado (16,18–21).

Planificación del tratamiento kinésico

Para el presente trabajo se propone un diseño de caso único tipo A-B, donde la fase A corresponde al registro de la línea de base sin intervención terapéutica específica, y la fase B a la implementación del tratamiento kinésico conservador. Este diseño permite analizar la evolución individual del paciente y evaluar el efecto de la intervención sobre las variables dependientes a lo largo del tiempo.

En la fase A se registran las condiciones iniciales del paciente mediante evaluaciones objetivas y subjetivas, estableciendo valores de referencia para el seguimiento clínico posterior.

Tabla 2. Valores iniciales correspondientes a la fase A

Variable evaluada	Resultado inicial	Instrumento de evaluación
Dolor en reposo	EVA 7/10	Escala Visual Analógica
Dolor durante actividad	EVA 6/10	Escala Visual Analógica
Flexión activa rodilla derecha	90°	Goniometría
Flexión miembro contralateral	110°	Goniometría

Fuerza muscular cuádriceps e isquiosurales	3/5	Escala de Daniels
30-Second Chair Stand Test	13 repeticiones	Test funcional
Timed Up and Go Test (TUG)	9,78 segundos	Test funcional

La fase B comprende la aplicación progresiva del tratamiento kinésico conservador, con una frecuencia de dos sesiones semanales de 45 minutos, orientado a disminuir el dolor, mejorar el rango de movimiento (ROM), fortalecer la musculatura estabilizadora y optimizar la función de la rodilla.

Tabla 3. Organización del tratamiento en fases

Fase	Objetivo principal	Intervenciones
Semanas 1–2	Control del dolor y movilidad	Movilidad pasiva/activa, isométricos
Semanas 3–4	Fortalecimiento y control postural	Ejercicios con bandas, sentadillas
Semanas 5–6	Funcionalidad y propiocepción	Equilibrio, ejercicios funcionales

Subfase B1: Control del dolor y movilidad (Semanas 1–2)

Objetivos:

- Disminuir el dolor y la rigidez
- Promover movilidad en rango indoloro

Intervenciones:

- Movilización pasiva y activa de rodilla
- Ejercicios en cadena cinética abierta sin dolor
- Contracciones isométricas de cuádriceps, glúteos e isquiotibiales
- Ejercicios de conciencia corporal

En esta fase inicial, la reducción del dolor permite la progresión hacia la carga funcional. La evidencia sugiere que las contracciones isométricas y ejercicios de baja carga previenen la atrofia muscular y favorecen la perfusión articular (9).

Subfase B2: Fortalecimiento y control postural (Semanas 3–4)

Objetivos:

- Mejorar la fuerza muscular
- Favorecer la estabilidad articular

Intervenciones:

- Ejercicios concéntricos con bandas elásticas
- Ejercicios de core (puente, estabilización)
- Semi sentadillas (cadena cinética cerrada)
- Ejercicios de equilibrio estático

En esta etapa se busca mejorar la capacidad de absorción de cargas. El fortalecimiento muscular ha demostrado reducir la carga sobre el menisco y mejorar la función articular (9,10).

Subfase B3: Funcionalidad y propiocepción (Semanas 5–6)

Objetivos:

• Recuperar la función dinámica

• Mejorar coordinación y estabilidad

Intervenciones:

• Progresión de ejercicios funcionales (subir/bajar escalón)

• Transferencias funcionales de mayor complejidad (sentarse-levantarse con control postural)

• Apoyo monopodal en superficies inestables

• Desplazamientos laterales y rotacionales.

Desde fases iniciales se incorporaron ejercicios funcionales básicos y transferencias simples, progresando en esta etapa hacia actividades de mayor demanda propioceptiva y control neuromuscular.

En esta fase se integran los componentes de fuerza y control neuromuscular. La evidencia destaca que el entrenamiento propioceptivo mejora la estabilidad dinámica y previene la progresión del daño articular (9).

Justificación del diseño A-B

El diseño A-B permite analizar los efectos de la intervención sobre variables clínicas específicas, siendo ampliamente utilizado en entornos clínicos para evaluar la eficacia de tratamientos individualizados. Su aplicación es compatible con la práctica basada en la evidencia, permitiendo correlacionar los resultados obtenidos con la literatura actual sobre el tratamiento conservador de las lesiones meniscales (8).

Plan de tratamiento

El abordaje kinésico del paciente se estructuró bajo un plan de tratamiento conservador, orientado a mejorar la movilidad articular, a aliviar el dolor, fortalecer la musculatura y optimizar la estabilidad funcional de la rodilla derecha. Se desarrolló el tratamiento en fases progresivas, respetando los tiempos de adaptación y la tolerancia individual del paciente (9,10).

Fase I Control del dolor y recuperación de la movilidad articular

- Crioterapia local post sesión (10–15 minutos).
- Movilizaciones pasivas y activas asistidas en rangos indoloros.
- Ejercicios isométricos de cuádriceps e isquiotibiales (3 series de 10 repeticiones).
- Estiramientos suaves de la musculatura posterior.

Fase II – Fortalecimiento muscular y reeducación funcional

- Ejercicios concéntricos y excéntricos de cuádriceps, isquiotibiales y glúteos con progresión de carga.
- Ejercicios de cadena cinética cerrada (media sentadilla)
- Integración de ejercicios funcionales adaptados al entorno laboral del paciente.
- Terapia manual durante 10 minutos.

Fase III – Reinserción funcional

- Circuitos funcionales de bajo impacto (bicicleta estática, caminata controlada).
- Ejercicios de coordinación y equilibrio.
- Entrenamiento propioceptivo avanzado con variaciones de superficie y estímulos visuales.
- Reevaluaciones periódicas mediante WOMAC, KOOS y Chair Stand Test para seguimiento de la evolución.

Variables clínicas que orientan el tratamiento conservador en lesiones meniscales

El tratamiento conservador o no quirúrgico en las lesiones meniscales, particularmente en las de carácter degenerativo del menisco medial, se define y justifica a partir del seguimiento de variables clínicas específicas. Entre ellas, el **dolor**, la **fuerza muscular** y el **rango de movimiento (ROM)** son los indicadores más relevantes para guiar el proceso terapéutico y evaluar la respuesta del paciente (18-21).

1. Dolor

El dolor constituye una de las variables centrales en la elección y seguimiento del tratamiento no quirúrgico. En lesiones meniscales degenerativas, el dolor suele ser de carácter mecánico,

incrementándose con la carga y determinadas posiciones o movimientos, y disminuyendo con el reposo relativo.

La mejora progresiva del dolor frente a intervenciones como ejercicio terapéutico, crioterapia, educación en el manejo de cargas y terapia manual representa un **indicador positivo** del abordaje conservador (18–21).

Por el contrario, un dolor persistente, incapacitante o que limita de forma significativa las actividades de la vida diaria luego de 8–12 semanas de rehabilitación intensiva puede considerarse un criterio de reevaluación (18–21).

2. Fuerza muscular

La fuerza de los músculos del cuádriceps, isquiotibiales y de la musculatura estabilizadora de la cadera constituye un determinante fundamental de la función de la rodilla y de la capacidad para realizar actividades funcionales como la marcha, subir y bajar escaleras o levantarse desde la sedestación.

La debilidad muscular es un hallazgo frecuente en pacientes con lesiones meniscales degenerativas y se asocia con mayor dolor, disminución de la estabilidad dinámica y alteraciones en la distribución de las cargas articulares. Estas modificaciones pueden comprometer la función de la rodilla y limitar la recuperación clínica (18–21).

El tratamiento conservador prioriza un programa de fortalecimiento progresivo e individualizado, orientado a mejorar la fuerza muscular, el control neuromuscular y la estabilidad dinámica. Estas adaptaciones favorecen una mecánica articular más eficiente, disminuyen la sobrecarga sobre las estructuras intraarticulares y contribuyen a la recuperación funcional (18–21).

La recuperación progresiva de la fuerza muscular constituye uno de los principales indicadores de evolución favorable durante la rehabilitación. En cambio, la persistencia de un déficit de fuerza, a pesar de un programa de ejercicio adecuadamente dosificado y supervisado, puede limitar la mejoría funcional y requerir una reevaluación de la estrategia terapéutica (18–21).

3. **Rango de Movimiento (ROM)**

La disminución del rango de movimiento (ROM), especialmente de la flexión y/o la extensión de la rodilla, es un hallazgo frecuente en pacientes con lesiones meniscales degenerativas. Esta limitación suele estar relacionada con el dolor, la inflamación, el derrame articular y la rigidez de los tejidos

periarticulares, afectando la capacidad para realizar actividades funcionales como la marcha, subir y bajar escaleras o levantarse desde la sedestación.

El tratamiento conservador incluye ejercicios de movilidad articular, estiramientos y ejercicios activos progresivos orientados a recuperar la amplitud de movimiento dentro de rangos tolerables, evitando la exacerbación de los síntomas y favoreciendo la recuperación funcional (18–21).

La recuperación progresiva del ROM constituye uno de los indicadores clínicos más importantes de una respuesta favorable al tratamiento, ya que permite una mejor ejecución de las actividades funcionales y facilita la progresión del programa de rehabilitación (18–21).

Por el contrario, la presencia de un bloqueo mecánico verdadero, caracterizado por una imposibilidad objetiva para alcanzar la extensión completa de la rodilla debido a un obstáculo intraarticular, requiere una reevaluación diagnóstica y puede constituir una indicación para la valoración quirúrgica, especialmente cuando se sospecha una lesión meniscal desplazada o inestable (16,21).

Resultados del Tratamiento

La evolución del paciente fue evaluada a través de diferentes herramientas objetivas y subjetivas. En conjunto, los resultados muestran una mejoría significativa en las variables centrales dolor, fuerza, rango de movimiento, función física y percepción subjetiva del estado de la rodilla.

1. Dolor – Escala EVA

El dolor mostró una disminución progresiva y sostenida. El miembro afectado (MMID) pasó de 7/10 en la semana 1 a 1/10 en la semana 8, reflejando una clara reducción de la irritabilidad meniscal.

El miembro no afectado (MMII) también presentó mejoría (de 5/10 a 0/10), lo cual sugiere la disminución de compensaciones y sobrecargas derivadas de la alteración funcional inicial.

Estos cambios son consistentes con el abordaje conservador aplicado, basado en la dosificación de cargas, el fortalecimiento progresivo y la educación en movimiento.

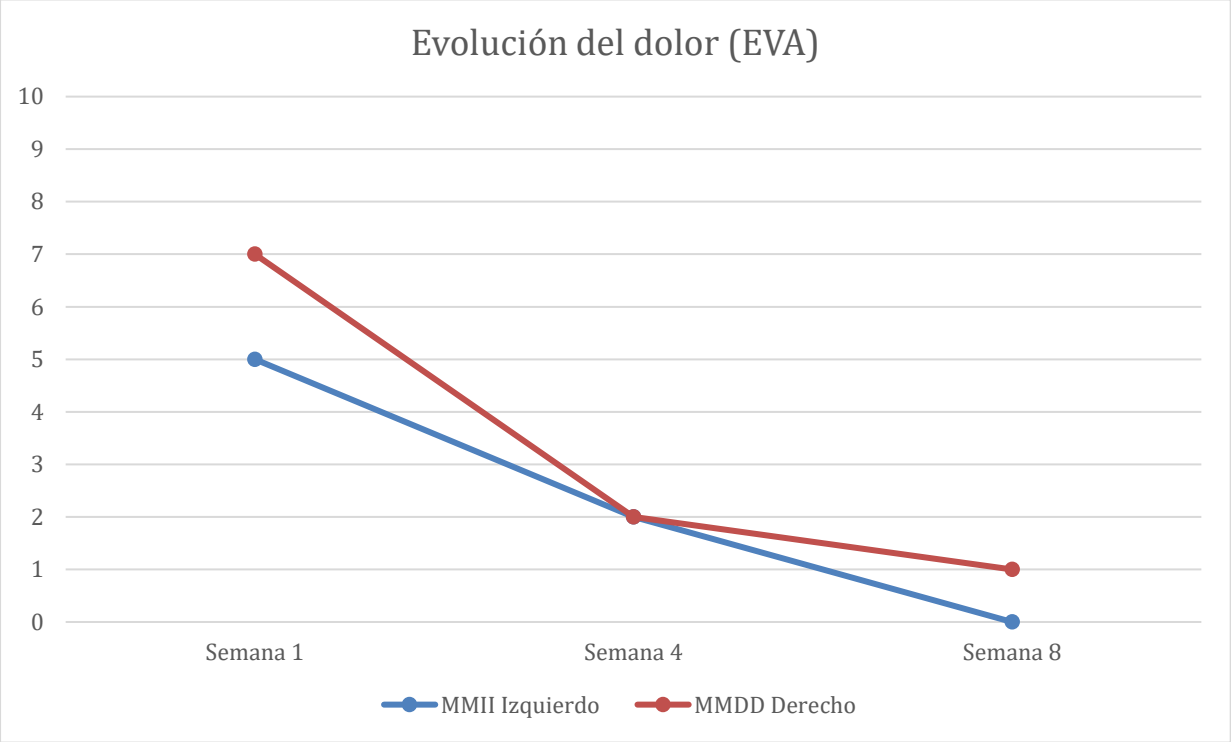

Figura 3. Evolución del dolor EVA.

2. Fuerza muscular – Escala de Daniels

La fuerza del miembro inferior derecho mostró una mejoría funcional, con un aumento de 3/5 a 4/5 en los principales grupos musculares evaluados (cuádriceps, isquiosurales y glúteos) a lo largo del tratamiento.

Si bien no se alcanzaron valores máximos (5/5), este resultado es coherente con la duración del programa de rehabilitación (8 semanas), ya que la evidencia describe mejoras significativas de la fuerza en este período sin que necesariamente se logren niveles máximos, especialmente en pacientes con lesiones de carácter degenerativo (9,18-21).

En relación al sobrepeso del paciente, este no constituye una causa directa de disminución de la fuerza muscular, aunque puede influir indirectamente al aumentar la carga articular y limitar la tolerancia al ejercicio.

Por otro lado, si bien el glúteo medio desempeña un rol fundamental en la estabilidad de la pelvis durante la marcha, no se evidenciaron signos clínicos de insuficiencia severa, como el signo de Trendelenburg. No obstante, la evaluación analítica evidenció una leve disminución de la fuerza, lo cual podría reflejar un déficit funcional sin impacto significativo en la marcha.

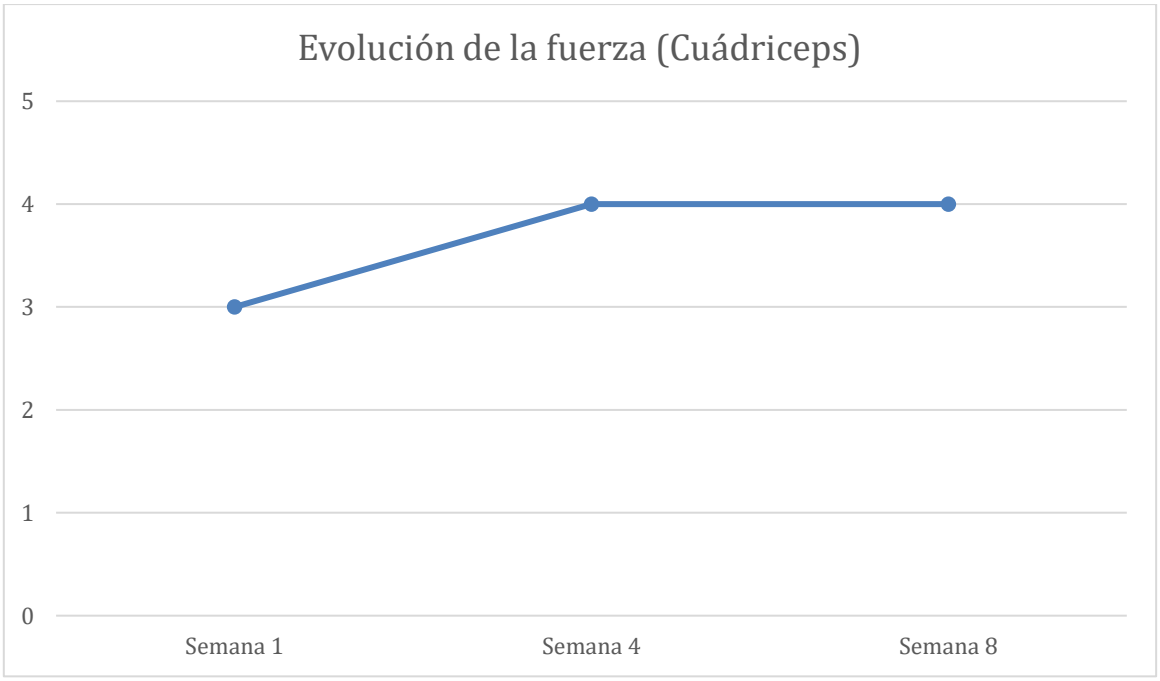

Figura 4. Evolución de la fuerza.

La figura 4 muestra que la fuerza muscular del miembro inferior afectado presentó una mejoría progresiva a lo largo del tratamiento, pasando de 3/5 a 4/5 en las primeras semanas y manteniéndose estable hasta la evaluación final. Estos resultados reflejan una respuesta favorable al programa de fortalecimiento implementado, en concordancia con la evolución clínica del paciente.

3. Movilidad articular – Goniometría activa

El rango de movimiento (ROM) constituye una variable clínica fundamental en la evaluación y seguimiento de las lesiones meniscales, ya que se encuentra directamente relacionado con la funcionalidad de la rodilla y la capacidad del paciente para realizar actividades de la vida diaria.

En este caso, la evaluación goniométrica activa evidenció una limitación inicial de la flexión de rodilla en el miembro inferior afectado, con valores entre 80° y 90°, lo cual resulta consistente con la presencia de dolor, inflamación y posible restricción capsular asociada a la patología meniscal. A lo largo del tratamiento, se observó una mejora progresiva del ROM, alcanzando los 110° de flexión en la semana 8.

Esta ganancia de aproximadamente 20–30° es clínicamente relevante, ya que refleja una disminución del dolor, una mejor tolerancia a la carga y una recuperación del movimiento funcional de la articulación. La literatura respalda que la recuperación del ROM en programas de tratamiento conservador se asocia a una mejora en la función global de la rodilla y en la calidad de vida del paciente, especialmente cuando se combina con fortalecimiento muscular y control neuromuscular (18-21).

Asimismo, se mantuvo la extensión completa de la rodilla (0°) durante todo el tratamiento, lo cual representa un aspecto favorable, dado que la pérdida de extensión se asocia con mayores limitaciones funcionales y peor pronóstico clínico.

Con relación a otras articulaciones del miembro inferior, se observaron mejoras en la movilidad de cadera (abducción y aducción) y en la dorsiflexión de tobillo, lo cual contribuye a una adecuada alineación biomecánica y a una mejor distribución de cargas durante la marcha.

Durante todo el proceso de rehabilitación no se evidenciaron signos de bloqueo mecánico verdadero, definido como la imposibilidad objetiva de alcanzar la extensión completa de la rodilla debido a un obstáculo intraarticular. Este hallazgo resulta compatible con la indicación inicial del tratamiento conservador y con la evolución clínica favorable observada en el paciente (16,18–21).

En conjunto, la evolución del ROM refleja una respuesta favorable al tratamiento kinésico implementado y coincide con la evidencia disponible, que posiciona a la rehabilitación como una estrategia eficaz para mejorar la función de la rodilla en pacientes con lesiones meniscales degenerativas (18–21).

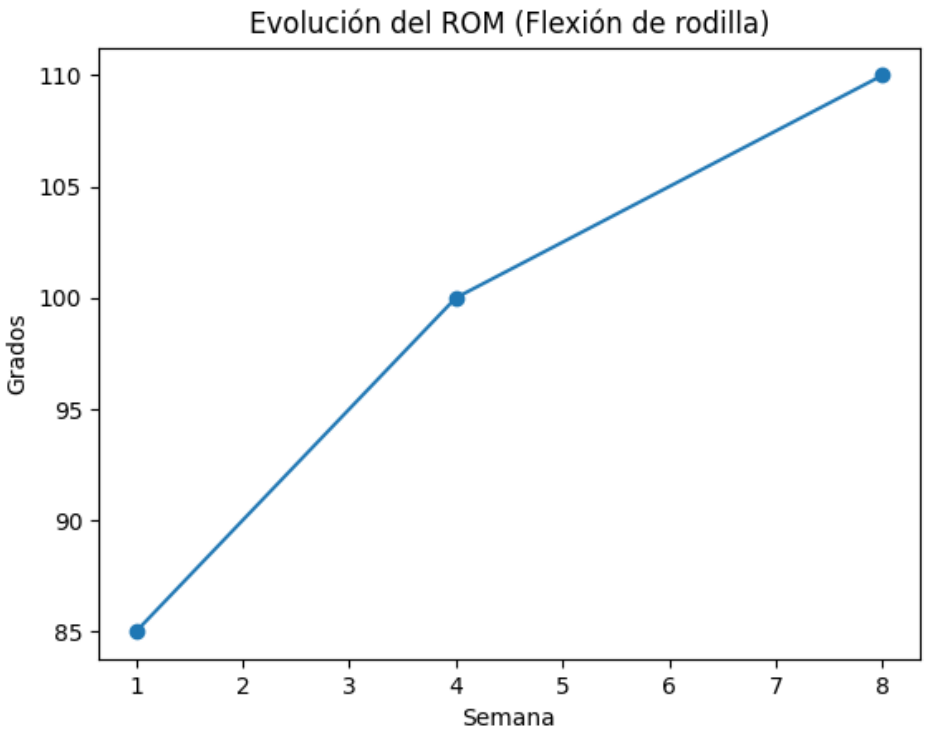

Figura 5. Evolución del ROM.

La Figura 5 presenta la evolución del rango de movimiento de flexión de la rodilla durante el tratamiento. Se observa una mejoría progresiva desde la evaluación inicial hasta la evaluación final, alcanzando un rango funcional de movilidad. Esta evolución acompaña la disminución del dolor y la recuperación funcional evidenciada en las demás variables evaluadas.

Seguimiento de las variables de evaluación

Con respecto al seguimiento de las variables de evaluación, no solo se realizaron mediciones iniciales (fase A) y finales, sino también **reevaluaciones intermedias** durante el tratamiento kinésico. Estas se efectuaron en las semanas **1 y 2**, **3 y 4**, y **5 y 6**, coincidiendo con los momentos de progresión establecidos en las diferentes fases del programa de rehabilitación.

Este procedimiento permitió monitorear de forma continua la evolución clínica del paciente, ajustar las intervenciones terapéuticas de acuerdo con la respuesta observada y analizar con mayor precisión los cambios registrados en las variables dependientes, como el dolor, la fuerza muscular y el rango de movimiento. Asimismo, las reevaluaciones facilitaron la representación gráfica de los resultados y una interpretación más objetiva de la evolución clínica.

Resultados funcionales – KOOS

El cuestionario KOOS evidenció una mejoría en todas sus dimensiones evaluadas. Los mayores incrementos se observaron en los dominios de dolor, síntomas y función en actividades de la vida diaria (AVD), lo cual indica una reducción de la sintomatología y una mejora en la capacidad funcional del paciente.

La dimensión de deporte y recreación también mostró progresión, aunque de forma más moderada, lo cual resulta esperable considerando la edad del paciente, su nivel basal de actividad y el objetivo terapéutico centrado principalmente en la recuperación de la funcionalidad cotidiana.

Estos resultados reflejan una mejora en la percepción subjetiva del estado de la rodilla, mayor confianza en el movimiento y disminución del dolor durante la realización de actividades diarias, en concordancia con lo reportado en la literatura sobre tratamiento conservador de lesiones meniscales degenerativas (10,11).

Tabla 4. Evolución de los dominios del cuestionario KOOS durante el tratamiento conservador.

Dimensión / Dominio	Instrumento	Evaluación Inicial	Evaluación Final	Interpretación clínica
Dolor	KOOS	45/100	75/100	Disminución progresiva del dolor (EVA 7/10 → 1/10) y mejor tolerancia al esfuerzo.
Síntomas articulares	KOOS	50/100	70/100	Disminución de la sensación de bloqueo o molestia articular.
Función en AVD	KOOS	40/100	70/100	Mayor independencia funcional en tareas cotidianas y marcha.
Función deportiva / recreativa	KOOS	30/100	55/100	Recuperación parcial de movilidad durante actividades dinámicas leves.
Calidad de vida	KOOS	35/100	65/100	Mejor percepción de estabilidad y seguridad al desplazarse.

Función física – WOMAC

El cuestionario **WOMAC (Western Ontario and McMaster Universities Osteoarthritis Index)** evidenció una mejoría en los tres dominios evaluados: **dolor, rigidez y función física**, reflejando una evolución clínica favorable a lo largo del tratamiento conservador.

En este trabajo, los puntajes del WOMAC fueron expresados mediante una **escala invertida de 0 a 100**, en la cual los valores más altos representan un mejor estado funcional. Esta forma de presentación se adoptó con el objetivo de facilitar la interpretación clínica de los resultados y permitir una comparación más directa con otras escalas funcionales utilizadas en el estudio, como el KOOS (6,7).

Tabla 5. Evolución de los dominios del cuestionario WOMAC durante el tratamiento conservador.

Dimensión / Dominio	Instrumento	Evaluación Inicial	Evaluación Final	Interpretación clínica
Dolor	WOMAC	60/100 (mayor dolor)	80/100	Reducción del dolor durante la marcha, el uso de escaleras y otras actividades cotidianas.
Rigidez	WOMAC	55/100	75/100	Menor rigidez matinal y mayor movilidad tras reposo.
Función física	WOMAC	50/100	72/100	Mayor capacidad para realizar actividades funcionales, asociada a la disminución del dolor y la mejora de la movilidad y la fuerza muscular.

Como se observa en la **Tabla 5**, el dominio **dolor** mejoró de **60/100 a 80/100**, mientras que el dominio **rigidez** evolucionó de **55/100 a 75/100**. Asimismo, la **función física** aumentó de **50/100 a 72/100**, evidenciando una mayor capacidad para realizar actividades funcionales de la vida diaria.

La mejoría observada en la función física se relaciona con los avances obtenidos en la fuerza muscular, el rango de movimiento y el control funcional de la rodilla, desarrollados progresivamente durante las distintas subfases del tratamiento kinésico. La integración de estos componentes permitió una recuperación funcional acorde con los objetivos terapéuticos establecidos.

En conjunto, los resultados obtenidos mediante el WOMAC son concordantes con la evidencia actual, que demuestra que los programas de ejercicio terapéutico supervisado mejoran la función, disminuyen el dolor y reducen la rigidez en pacientes con lesiones meniscales degenerativas tratados de forma conservadora (18–21).

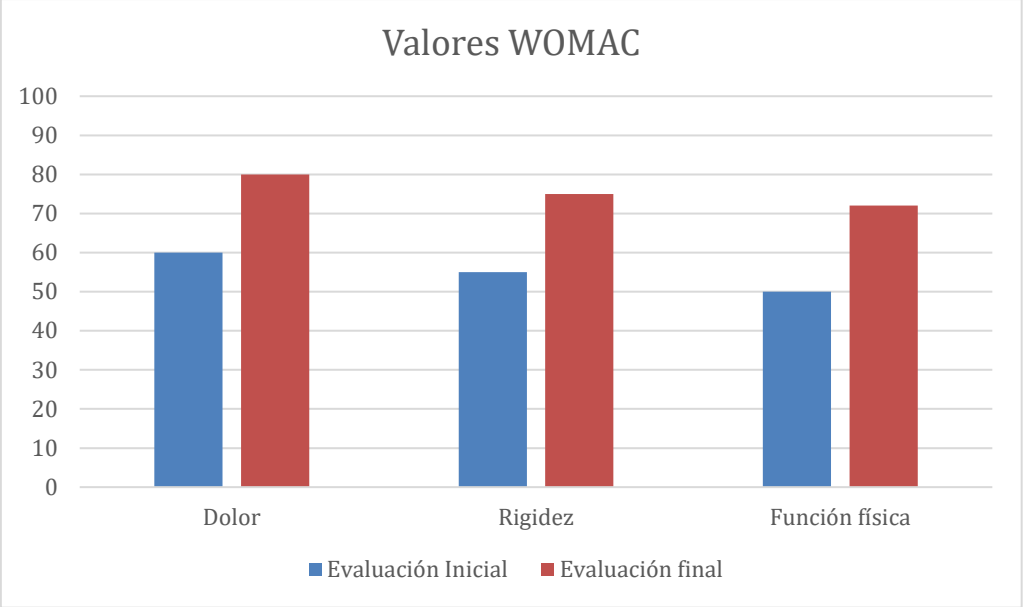

Figura 6. Valores WOMAC

Síntesis de los resultados

El paciente presentó una evolución clínica favorable a lo largo del programa de tratamiento kinésico conservador, evidenciándose mejoras clínicamente relevantes en todas las variables evaluadas. Se observó una disminución progresiva del dolor, un incremento del rango de movimiento de la rodilla, una mejora de la fuerza muscular y una recuperación de la funcionalidad, reflejada tanto en las evaluaciones objetivas como en los cuestionarios autoadministrados.

Asimismo, los resultados obtenidos mediante los cuestionarios **KOOS** y **WOMAC** evidenciaron una mejor percepción subjetiva del estado de la rodilla, con disminución del dolor y la rigidez, mayor independencia para las actividades de la vida diaria y una mejora en la calidad de vida relacionada con la función articular.

Las mejoras observadas acompañaron la progresión del tratamiento organizado en las subfases **B1, B2 y B3**, lo que permitió adaptar gradualmente las cargas terapéuticas según la evolución clínica del paciente y los resultados obtenidos en las reevaluaciones intermedias.

En conjunto, la evolución alcanzada respalda la eficacia del tratamiento kinésico conservador implementado en este caso clínico y coincide con la evidencia científica reciente, que recomienda al ejercicio terapéutico supervisado como la estrategia de primera línea para el tratamiento de las lesiones meniscales degenerativas en adultos mayores, favoreciendo la disminución del dolor, la recuperación funcional y la mejora de la calidad de vida (18–21).

Discusión

El presente caso clínico evidenció una evolución favorable tras la implementación de un programa de tratamiento kinésico conservador en un paciente adulto mayor con una lesión degenerativa del cuerno posterior del menisco medial. Durante las ocho semanas de rehabilitación se observaron mejoras clínicamente relevantes en el dolor, el rango de movimiento, la fuerza muscular y la funcionalidad, reflejadas tanto en las evaluaciones objetivas como en los cuestionarios KOOS y WOMAC. Estos resultados permitieron recuperar la capacidad funcional del paciente y mejorar su percepción subjetiva del estado de la rodilla.

Los hallazgos observados son consistentes con la evidencia científica reciente. El seguimiento a cinco años del estudio **ESCAPE** demostró que un programa estructurado de ejercicio terapéutico obtiene resultados funcionales comparables a la meniscectomía parcial artroscópica en pacientes con lesiones meniscales degenerativas, respaldando al tratamiento conservador como estrategia inicial (18). Del mismo modo, la revisión sistemática de Fernández-Matías et al. concluyó que el ejercicio terapéutico ofrece resultados similares a la cirugía en cuanto a dolor y función, especialmente cuando se implementa mediante programas supervisados e individualizados (19).

En este caso, la disminución progresiva del dolor observada durante el tratamiento fue acompañada por una mejora del rango de movimiento y de la fuerza muscular, favoreciendo una recuperación funcional que permitió al paciente realizar con mayor independencia las actividades de la vida diaria. Esta evolución coincide con lo informado por Wijn et al., quienes, mediante un metaanálisis con datos individuales de pacientes, no identificaron un beneficio clínicamente relevante de la meniscectomía parcial sobre el tratamiento conservador para la mayoría de los pacientes con lesiones meniscales degenerativas (20).

Asimismo, la mejoría evidenciada en los cuestionarios KOOS y WOMAC refleja no solo una recuperación de la función de la rodilla, sino también una mayor percepción de estabilidad, seguridad y calidad de vida. Estos resultados son concordantes con la revisión de Rotini et al., que destaca al ejercicio terapéutico como la estrategia de primera línea para optimizar la función y disminuir el dolor en este grupo de pacientes (21).

Es importante destacar que, aunque la fuerza muscular mejoró de 3/5 a 4/5 durante el período de intervención, no se alcanzó el valor máximo de 5/5. Este hallazgo resulta esperable considerando la duración del tratamiento (ocho semanas), la edad del paciente y el carácter degenerativo de la lesión. La literatura señala que durante las primeras semanas de rehabilitación se observan mejoras funcionales

significativas, aunque la recuperación completa de la fuerza puede requerir períodos más prolongados de entrenamiento (18–21).

Otro aspecto relevante fue la ausencia de bloqueo mecánico verdadero durante toda la evolución. Este hallazgo respaldó la indicación inicial del tratamiento conservador y coincidió con los criterios actuales para el manejo de las lesiones degenerativas del cuerno posterior del menisco medial, donde la cirugía suele reservarse para pacientes con bloqueo mecánico persistente, lesiones desplazadas o fracaso del tratamiento conservador adecuadamente realizado (16,21).

Si bien los resultados obtenidos fueron favorables, este trabajo presenta las limitaciones propias de un estudio de caso, por lo que sus hallazgos no pueden generalizarse a toda la población con lesiones meniscales degenerativas. Además, el seguimiento se limitó a ocho semanas, por lo que no fue posible evaluar la evolución funcional a mediano y largo plazo. No obstante, la utilización de múltiples herramientas de evaluación objetivas y subjetivas, junto con las reevaluaciones periódicas durante el tratamiento, permitió realizar un seguimiento clínico integral y documentar con precisión la evolución del paciente.

En conjunto, este caso clínico aporta evidencia que respalda la utilización del tratamiento kinésico conservador como estrategia inicial en pacientes adultos mayores con lesiones meniscales degenerativas. La combinación de ejercicio terapéutico progresivo, fortalecimiento muscular, entrenamiento neuromuscular, educación del paciente y dosificación adecuada de las cargas permitió alcanzar mejoras clínicas y funcionales relevantes, en concordancia con las recomendaciones actuales de la literatura científica (18–21).

Conclusión

El presente caso clínico permitió evidenciar que el tratamiento kinésico conservador, basado en ejercicio terapéutico progresivo, fortalecimiento muscular, entrenamiento neuromuscular, control de la carga y un abordaje funcional integral, constituye una estrategia eficaz para mejorar el dolor, la movilidad, la fuerza muscular y la funcionalidad en un paciente adulto mayor con una lesión degenerativa del cuerno posterior del menisco medial.

La implementación de un programa de rehabilitación individualizado, organizado en fases y ajustado de acuerdo con la evolución clínica y las reevaluaciones periódicas, permitió alcanzar mejoras clínicamente relevantes en las variables objetivas y subjetivas evaluadas, reflejadas en la disminución del dolor, la recuperación del rango de movimiento, el incremento de la fuerza muscular y la mejoría de los puntajes obtenidos en los cuestionarios KOOS y WOMAC. Estos resultados favorecieron una mayor independencia funcional y una mejor percepción de la calidad de vida del paciente, sin requerir tratamiento quirúrgico durante el período de seguimiento.

Los resultados obtenidos son concordantes con la evidencia científica reciente, que recomienda al tratamiento conservador basado en ejercicio terapéutico como estrategia inicial para la mayoría de los pacientes con lesiones meniscales degenerativas. En este contexto, el kinesiólogo desempeña un rol fundamental no solo en la recuperación funcional, sino también en la educación del paciente, la promoción de la adherencia terapéutica y la dosificación progresiva de las cargas, aspectos esenciales para optimizar los resultados clínicos.

Si bien se trata de un estudio de caso y sus resultados no pueden generalizarse a toda la población, este trabajo aporta evidencia clínica que respalda la utilización del tratamiento kinésico conservador como primera línea de abordaje en pacientes adultos mayores con lesiones meniscales degenerativas, contribuyendo al razonamiento clínico y a la toma de decisiones basadas en la mejor evidencia científica disponible.

Bibliografía

1. Kendall FP, McCreary EK, Provance PG, Rodgers MM, Romani WA. Músculos: pruebas, funciones y dolor postural. 5ª ed. Madrid: Marbán; 2007.
2. Busquet L. Las cadenas musculares. Tomo I: Tronco y columna vertebral. Barcelona: Paidotribo; 2012.
3. Neumann DA. Kinesiology of the musculoskeletal system: foundations for rehabilitation. 3rd ed. St. Louis: Elsevier; 2017.
4. Hoppenfeld S. Exploración física de la columna vertebral y las extremidades. México: El Manual Moderno; 2007.
5. Roos EM, Roos HP, Lohmander LS, Ekdahl C, Beynnon BD. Knee Injury and Osteoarthritis Outcome Score (KOOS). *J Orthop Sports Phys Ther*. 1998;28(2):88–96.
6. Bellamy N, Buchanan WW, Goldsmith CH, Campbell J, Stitt LW. WOMAC validation. *J Rheumatol*. 1988;15(12):1833–40.
7. Collins NJ, Prinsen CA, Christensen R, Bartels EM, Terwee CB, Roos EM. KOOS systematic review. *Osteoarthritis Cartilage*. 2016;24(8):1317–29.
8. Portney LG, Watkins MP. Foundations of clinical research: applications to practice. 3rd ed. Philadelphia: F.A. Davis; 2015.
9. Kisner C, Colby LA, Borstad J. Therapeutic exercise: foundations and techniques. 7th ed. Philadelphia: F.A. Davis; 2017.
10. Noorduyn JCA, van de Graaf VA, Willigenburg NW, et al. Physical therapy vs meniscectomy. *N Engl J Med*. 2018;378:1325–34.
11. Khan M, Evaniew N, Bedi A, Ayeni OR, Bhandari M. Arthroscopy vs conservative treatment. *BMJ*. 2014;348:g2382.
12. Fox AJ, Bedi A, Rodeo SA. The basic science of human knee menisci: structure, composition, and function. Sports Health. 2012 Jul;4(4):340-51.
13. Beaufils P, Becker R, Kopf S, et al. Degenerative meniscus lesions. *Knee Surg Sports Traumatol Arthrosc*. 2017;25(2):335–46.
14. Roemer FW, Kwoh CK, Hannon MJ, et al. Meniscectomy and OA risk. *Eur Radiol*. 2017;27(1):404–13.
15. Logerstedt DS, Snyder-Mackler L, Ritter RC, Axe MJ. Knee guidelines. *J Orthop Sports Phys Ther*. 2018;48(2):A1–50.
16. Moon HS, Choi CH, Jung M, Chung K, Jung SH, Kim YH, et al. Medial Meniscus Posterior Root Tear: How Far Have We Come and What Remains? Medicina (Kaunas). 2023;59(7):1181. doi:10.3390/medicina59071181.
17. Sihvonen R, Paavola M, Malmivaara A, et al. Arthroscopy vs placebo. *Ann Rheum Dis*. 2018;77(2):188–95.
18. Noorduyn JCA, van de Graaf VA, Willigenburg NW, Scholten-Peeters GGM, Kret EJ, van Dijk RA, et al. Effect of physical therapy vs arthroscopic partial meniscectomy in people with degenerative meniscal tears: five-year follow-up of the ESCAPE randomized clinical trial. JAMA Netw Open. 2022;5(7):e2220394..
19. Fernández-Matías R, García-Pérez F, Gavín-González C, Martínez-Martín J, Valencia-García H, Flórez-García MT. Effectiveness of exercise versus arthroscopic partial

meniscectomy plus exercise in the management of degenerative meniscal tears at 5-year follow-up: a systematic review and meta-analysis. Arch Orthop Trauma Surg. 2023;143(5):2609-2620.

20. Wijn SRW, Hannink G, Østerås H, Risberg MA, Roos EM, Hare KB, et al. Arthroscopic partial meniscectomy vs non-surgical or sham treatment in patients with MRI-confirmed degenerative meniscus tears: a systematic review and meta-analysis with individual participant data from 605 randomised patients. Osteoarthritis Cartilage. 2023;31(5):557-566. doi:10.1016/j.joca.2023.01.002.
21. Rotini M, Papalia G, Setaro N, Luciani P, Marinelli M, Specchia N, Gigante A. Arthroscopic surgery or exercise therapy for degenerative meniscal lesions: a systematic review of systematic reviews. Musculoskelet Surg. 2023;107(2):127-141. doi:10.1007/s12306-022-00760-z.