

Licenciatura en Kinesiología y Fisiatría  
Trabajo Final Integrador

Autor: Álvaro Eduardo Morochi Guarayo

**ABORDAJE KINÉSICO EN EL PRE Y POSTQUIRÚRGICO  
DE RECAMBIO VALVULAR AÓRTICO**

2024

Tutora: Dra. Cecilia Murata

Tutor: Lic. Gabriel Novoa

*Citar como:* Morochi Guarayo AE. Abordaje kinésico en el pre y postquirúrgico de recambio valvular aórtico. [Trabajo Final de Grado]. Buenos Aires, Universidad ISALUD; 2024. <http://rid.isalud.edu.ar/handle/1/913>

## DEDICATORIA Y AGRADECIMIENTOS

Quiero expresar mi más sincero agradecimiento a mis queridos padres, quienes han sido mi apoyo incondicional y mi constante motivación. Ustedes son mis guías y ejemplos a seguir en la vida. Cada paso que he dado en esta travesía ha estado marcado por su apoyo incondicional. Sin su sacrificio y aliento esta realización no sería posible.

También dedico este trabajo a mis profesores, quienes no solo me han transmitido conocimiento, sino que han encendido la chispa de la curiosidad y el aprendizaje en mí.

A mis compañeros Pablo, Jesús, Tatiana, Vale, Heber, Gime, Diego y sobre todo a mi amiga y compañera de estudio Lorena con la que estudiamos toda la carrera. Hoy, al culminar esta etapa de nuestro camino académico, no puedo evitar mirar hacia atrás y recordar todas las experiencias compartidas, los desafíos superados y los momentos de alegría que hemos vivido juntos a lo largo de estos años, nos hemos convertido en aventureros en la búsqueda del conocimiento.

Recuerdo el primer año, los primeros días, en el que escribimos en una hoja expresándonos el por qué estamos iniciando esta carrera. Recuerdo esas palabras que escribí “Dicen que en la vida hay que tomar decisiones y hoy decido empezar la carrera de Lic. en kinesiología y fisioterapia” agradezco por ese momento, por haber tomado esa decisión.

## **RESUMEN**

En el presente trabajo final integrador de la Licenciatura en Kinesiología y Fisiatría de la Universidad Isalud, se destacó el rol del kinesiólogo en el abordaje de un paciente postquirúrgico de cirugía cardíaca con esternotomía, llevado a cabo en el Hospital Interzonal General de Agudos “Presidente Perón” de la localidad de Sarandí, dentro del partido de Avellaneda.

## ÍNDICE DE CONTENIDOS

PORTADA	1
DEDICATORIA Y AGRADECIMIENTOS	2
RESUMEN	3
ÍNDICE DE CONTENIDO	4
TABLA DE ABREVIATURAS	6
INTRODUCCIÓN	8
MARCO TEÓRICO	9
Estenosis aórtica	9
Definición	9
Estructura y función de la válvula aórtica	9
Etiología	9
Fisiopatología	10
Epidemiología y prevalencia	11
Diagnóstico	11
Clasificación	13
Factores de riesgo	13
Presentación clínica	13
Tratamiento médico	14
Tratamiento quirúrgico	14
Complicaciones	15
Rol del kinesiólogo	16
En el prequirúrgico	17
Ejercicios respiratorios	17
En el postquirúrgico	22
Cuidados de la esternotomía mediana	25
Escala de inestabilidad esternal	25
Información para los familiares y el paciente postoperatorio	27
Escala de Borg modificada	30
PRESENTACIÓN DEL CASO	30
ANAMNESIS	30
EXPLORACIÓN FÍSICA	31
OBJETIVOS DE TRATAMIENTO	32

DISCUSIÓN	38
CONCLUSIÓN	40
BIBLIOGRAFÍA	41
ANEXO	47

## TABLA DE ABREVIATURAS

- Cm: CENTÍMETRO
- Cx: CIRUGÍA
- Cm<sup>2</sup>: CENTÍMETRO CUADRADO
- CSV: CONTROL DE SIGNOS VITALES
- DBT: DIABETES
- EA: ESTENOSIS AÓRTICA
- EAC: ESTENOSIS AÓRTICA CALCIFICADA
- EAS: ESTENOSIS AÓRTICA SEVERA
- ECG: ECOCARDIOGRAMA
- ECV: ENFERMEDAD CARDIOVASCULAR
- EM: ESTERNOTOMÍA MEDIANA
- EPOC: ENFERMEDAD PULMONAR OBSTRUCTIVA CRÓNICA
- Fc: FRECUENCIA CARDIACA
- Fr: FRECUENCIA RESPIRATORIA
- Fig.: FIGURA
- Hs: HORAS
- Mms: MILÍMETROS
- MmHg: MILÍMETROS DE MERCURIO
- NEO: NEONATOLOGÍA
- QRS: DESPOLARIZACIÓN VENTRICULAR
- RCV: RECUPERACIÓN CARDIOVASCULAR
- RD: RESPIRACIÓN DIAFRAGMÁTICA
- RICC: REHABILITACIÓN INTENSIVA EN CIRUGÍA CARDIACA
- RLF: RESPIRACIÓN CON LABIOS FRUNCIDOS
- RVA: RECAMBIO VALVULAR AÓRTICO
- RX: RADIOGRAFÍA
- SAC: SOCIEDAD ARGENTINA DE CARDIOLOGÍA
- Sat: SATURACIÓN
- ST: SEGMENTO T
- T: TEMPERATURA
- TA: TENSION ARTERIAL

- TFI: TRABAJO FINAL INTEGRADOR
- TEF: TÉCNICA DE ESPIRACIÓN FORZADA
- UTI: UNIDAD DE TERAPIA INTENSIVA
- UCI: UNIDAD DE CUIDADOS INTENSIVOS
- UCO: UNIDAD CORONARIA
- VA: VÁLVULA AÓRTICA
- VEF1: VOLUMEN DE ESPIRACIÓN FORZADA EN EL PRIMER SEGUNDO
- VI: VENTRÍCULO IZQUIERDO
- VM: VENTILACIÓN MECÁNICA

## INTRODUCCIÓN

El presente trabajo final se desarrolla, en el marco de la materia “trabajo final integrador (TFI)” del 5to año de la Licenciatura en kinesiología y fisioterapia de la “Universidad Isalud” con el objetivo de poder integrar los conocimientos adquiridos, ampliarlos y poder plasmarlos en el presente trabajo. Se presentará un caso clínico elegido en las prácticas profesionales supervisadas realizadas en consultorios externos del “Hospital Interzonal de Agudos Presidente Perón”, ubicado en la localidad de Sarandí, dentro del partido de Avellaneda en el sur del Gran Buenos Aires. Este establecimiento se inauguró el 24 de febrero de 1951, es un hospital de nivel IV, de alta complejidad. La actividad asistencial se realiza en la unidad de consultorio externo y en las salas de internación. Se recibe interconsultas de las siguientes áreas de internación: Pediatría, ortopedia y traumatología, clínica médica, neurología, neurocirugía, neumología, reumatología, áreas críticas pediátricas y de adultos, recuperación cardiovascular (RCV), neonatología (NEO), terapia intensiva (UTI), unidad coronaria (UCO).

El caso clínico que se exhibe a continuación comprende el rol del kinesiólogo en el abordaje de un paciente postquirúrgico de cirugía cardíaca con esternotomía mediana (EM). El paciente de sexo masculino, de 49 años de edad de ocupación pintor, con diagnóstico de estenosis aórtica (EA). Se le realizó una cirugía de recambio valvular aórtico (RVA) protésica mecánica (ON-X Confort) de 21 mms. El paciente estuvo 2 días en RCV donde se tuvo el primer contacto y después de tener una buena evolución pasa a sala general. El propósito es resaltar el rol del kinesiólogo en el pre y el post quirúrgico ya que los pacientes a los que se les realizan cirugías cardíacas son vulnerables a tener disfunciones respiratorias y complicaciones que están relacionadas con el uso de la circulación extracorpórea, anestesia, tiempo de cirugía y de ventilación mecánica. Entre las complicaciones más comunes están la atelectasia, neumonía, derrame pleural, insuficiencia respiratoria, neumotórax, parálisis frénica.

En el marco teórico se desarrollará la estructura y función de la válvula aórtica (VA), la epidemiología, prevalencias, etiología, fisiopatología, el tipo de cirugía que se le realizó al paciente, la importancia del cuidado de la EM, transferencias, movilización precoz, y los ejercicios respiratorios para prevenir las complicaciones respiratorias, el rol del kinesiólogo en el pre y post quirúrgico cardiovascular y para finalizar se va a escribir la discusión, una conclusión personal y la bibliografía utilizada.

## MARCO TEÓRICO

### Estenosis aórtica

#### **Definición:**

La EA es una anomalía valvular usual que genera la obstrucción de la salida del flujo sanguíneo desde el ventrículo izquierdo (VI) hacia la aorta; puede localizarse por encima de la válvula (estenosis supravalvular), por debajo de ella (estenosis subvalvular) o puede darse en una miocardiopatía hipertrófica (Vera, 2018).

Es el resultado final de un proceso inflamatorio causado por daño endotelial debido al estrés mecánico, penetración de lípidos que conduce a fibrosis, engrosamiento de las valvas y finalmente calcificación (Joshep, 2016).

#### **Estructura y función de la válvula aórtica:**

Las válvulas cardíacas funcionan como puertas de un solo sentido. Permiten que la sangre circule de una cámara a otra y luego se cierran para evitar que la sangre regurgite hacia atrás. La VA posee 3 valvas o cúspides en forma de media luna, las cuales están perfectamente alineadas y separa el VI de la arteria aorta. Durante el periodo que el VI se contrae y bombea la sangre (sístole), la VA se abre ampliamente y la sangre fluye libremente desde el VI hacia la aorta. Cuando el VI se relaja (diástole), la VA se cierra por completo para que la sangre permanezca en la aorta y no regurgite (Nishimura, 2002).

#### **Etiología:**

Dentro de las etiologías se puede nombrar: de tipo congénito (Unicúspide, Bicúspide y Tricúspide) y de tipo adquirida (Calcificada, Degenerativa), reumática y por causas raras.

#### Congénito:

- Unicúspide: Puede causar obstrucción severa en la infancia, conduciendo a la muerte en el primer año de vida, con síntomas y signos de insuficiencia cardíaca y muerte súbita.
- Bicúspide: Es la más común, predomina en el sexo masculino y suele manifestarse a la edad de 40-50 años. Este defecto provoca un flujo turbulento que daña las valvas, provocando fibrosis y calcificación. A veces puede ser el foco de la endocarditis, causando esencialmente reflujos.

- Tricúspide: Cuyas sigmoideas, son de tamaño variable con adherencias y tendencia a las calcificaciones fibrosas (Henry, et al., 2018).

#### Adquirido:

- Estenosis aórtica calcificada (EAC) (degenerativa): Ocurre frecuentemente en adultos, posiblemente debido al daño endotelial progresivo durante muchos años.
- Estenosis aórtica reumática: caracterizada por la fusión comisural que da un aspecto bicúspide de la válvula, originando fibrosis, calcificación y angostamiento de las valvas. Esto a menudo se acompaña de daño a otras válvulas (válvula mitral, especialmente).
- Causa Rara: La aterosclerosis también afecta a la aorta y las arterias coronarias. Esto se puede ver en pacientes con hipercolesterolemia severa, que cuando es homocigótica a menudo causa síntomas en la infancia. La enfermedad de Paget y la insuficiencia renal terminal también están implicadas en el desarrollo de la EA (Henry, et al., 2018).

#### **Fisiopatología:**

El área de la VA mide de 2,6 a 3,6 cm<sup>2</sup>, si se reduce a la mitad se verá afectada (estenosis), producida por la unión de las valvas aórticas o por calcificaciones (degenerativas) que hacen rígidas a las válvulas (Wenn & Zeltser, 2022).

El proceso de deterioro y calcificación de la VA incluye disfunción endotelial, acumulación de lípidos, activación de células de inflamación, liberación de citoquinas e incremento de algunas vías de señalización. Al final los miofibroblastos valvulares se diferencian fenotípicamente en osteoblastos y producen de manera activa proteínas de la matriz ósea que permite el depósito de cristales de hidroxapatita cálcica (Harrison et al., 2016).

Durante el proceso obstructivo el VI está sujeto a una sobrecarga de presión, desarrollándose una hipertrofia ventricular (aumento de la poscarga), para reducir el estrés parietal.

Al hipertrofiarse (de manera concéntrica), desarrolla una gran presión en su interior sin aumento significativo del estrés parietal y del consumo de oxígeno. Debido a que el VI necesita mantener el gasto cardíaco, tarda más tiempo en vaciarse, ocasionando que se reduzca el periodo diastólico. Al incrementarse la masa miocárdica, el VI pierde elasticidad, elevando su presión diastólica; y exigiendo a la aurícula izquierda una contracción más potente para mantener un volumen telediastólico adecuado evitando que aumenten las presiones en la vasculatura pulmonar.

Al ir progresando la EA, la gran cantidad de músculo miocárdico disfunciona, disminuyendo la fuerza que genera para vencer a la poscarga y provocando gasto cardíaco bajo. El paciente que presenta una EA no tiene una vasculatura miocárdica bien desarrollada, es decir, presenta una baja

densidad capilar por unidad de músculo; además, esta gran cantidad de músculo comprime los vasos existentes. Si a este punto agrega el hecho de que el tiempo diastólico ha sido reducido, el miocardio sufre de isquemia, la cual termina por deteriorar la función ventricular. Si la estenosis es importante, la presión aórtica en diástole disminuirá y al ocurrir de manera simultánea con el aumento de la presión telediastólica del VI (alterando el gradiente aorta-coronario), existirá una menor presión de perfusión cardíaca, y por lo tanto, mayor propensión a desarrollar isquemia. La isquemia y la disfunción ventricular terminan provocando insuficiencia cardíaca (Rosas, 2017).

### **Epidemiología y prevalencia:**

- La EA es más prevalente en el sexo masculino, con una relación 4 a 1.
- Tiene una incidencia entre el 3% al 6% de todas las cardiopatías congénitas.
- Las causas más frecuentes de EA son: congénitas y adquiridas (Vera, 2018).
- Es más prevalente en la población anciana (quinta a octava décadas).
- La incidencia de la EA es de 0.2% en la quinta década de la vida, del 1.3% durante la sexta, del 3,9 durante la séptima y del 9.8% durante la octava (Wenn & Zeltser, 2022).
- Los datos de un estudio patológico muestran que en el momento de reemplazo de la VA a causa de la EA indicó que el 53% eran bicúspides y 4% unicúspides (Harrison et al., 2016).

“En nuestro país, no disponemos de datos respecto a la prevalencia ni a la etiología de las enfermedades valvulares. El reconocimiento de esta problemática de salud pública resulta de gran importancia para destinar los recursos apropiados para mejorar su diagnóstico y tratamiento. Sin embargo, su estudio es muy dificultoso, dado que se trata de una patología crónica y frecuentemente asintomática y para conocer su prevalencia en población debería realizarse un estudio en una muestra representativa lo que conlleva un costo y logística considerable” (Benger, et al, 2021).

### **Diagnóstico:**

Se puede diagnosticar por radiografía (RX) de tórax, electrocardiograma (ECG), ecocardiograma, cateterismo cardíaco ó prueba de estrés, resonancia magnética (Vera, 2018).

-Radiografía de tórax: Sirve para apreciar el tamaño del corazón, que no será normal en caso de insuficiencia o fracaso del VI. La dilatación de la aorta ascendente es un hallazgo común, especialmente en pacientes con aorta bicúspide. La calcificación de la VA ocurre en la mayoría en todos los adultos con consecuencias hemodinámicas. La aurícula izquierda puede estar agrandada

en pacientes con estenosis aórtica severa (EAS) y puede haber evidencia radiográfica de hipertensión pulmonar venosa (Pelliccia, et al., 2020).

-Electrocardiograma: En pacientes con EA podemos encontrar:

- Signos de hipertrofia ventricular izquierda con desviación del eje a la izquierda.
- En derivaciones con complejos QRS positivos, puede ocurrir depresión del segmento ST e inversión de la onda T.
- Aumento del tiempo de inscripción de la deflexión intrinsecoide, ondas S profundas en V1 y V2 y ondas R altas en V5 y V6.
- Ondas T invertidas y asimétricas por sobrecarga sistólica en las derivaciones que registran la actividad del VI (V5-V6).
- Crecimiento auricular izquierdo y trastornos de la conducción, como bloqueo de rama izquierda o bloqueo fascicular anterior (Rosas, 2017).

-Ecocardiograma transtorácico: Es la prueba principal para el diagnóstico de la EA, delinea la anatomía de la VA proporcionando datos como el número de cúspides, extensión de la calcificación y excursión de la válvula. También determina su gravedad y consecuencia hemodinámica que tiene sobre el VI de forma rápida, segura y reproducible. La ecocardiografía está indicada para pacientes con síntomas (Kanwar, 2018). Permite el cálculo del área valvular, fracción de expulsión y medición del gradiente transaórtico (Rosas, 2017).

-Prueba de estrés o esfuerzo: Ayuda a clasificar mejor la gravedad hemodinámica de la estenosis o regurgitación valvular y caracterizan el estado sintomático y la capacidad funcional del paciente, optimizando el momento de la cirugía ya que al aparecer síntomas existe riesgo de muerte súbita. (Saharai & Cámaras, 2022).

Esta prueba tiene el propósito de desenmascarar la aparición de síntomas en pacientes considerados asintomáticos, para la estratificación del riesgo de la EA y para saber el nivel de actividad física recomendado (Pelliccia et al., 2020).

-Resonancia Magnética: Se realiza para evaluar la gravedad y la lesión de la válvula, volumen ventricular, función sistólica, anomalías de la aorta ascendente y la fibrosis miocárdica (Pelliccia et al., 2020). También sirve para medir el grado de hipertrofia ventricular, gradientes y es capaz de calcular el estrés (Rosas, 2017).

### **Clasificación:**

Se puede clasificar en Estenosis Aórtica Leve, moderada, grave (severa).

- **Leve:** Área valvular aórtica  $> 1.5$  (cm<sup>2</sup>), Gradiente Medio  $<$  de 25 (mmHg), Velocidad del chorro  $< 3$  (m/s).
- **Moderada:** Área Valvular Aórtica de 1 a 1.5 (cm<sup>2</sup>), Gradiente Medio de 25 a 40 (mmHg), Velocidad del chorro de 3 a 4 (m/s).
- **Grave (Severa):** Para diagnosticar una EAS se requiere información tanto del área valvular como las medidas de flujo. Cuando el área valvular es menor de 1 cm<sup>2</sup> y el gradiente medio transvascular es mayor de 40 mmHg (Mingo et al., 2010). Velocidad del chorro  $> 4$  (m/s). índice de área valvular  $< 0.6$  (cm<sup>2</sup>/m<sup>2</sup>) (Henry et al., 2018).

### **Factores de riesgo:**

Dentro de los factores de riesgo tenemos:

- Edad avanzada
- Índice de masa corporal
- Tabaquismo
- Uso de medicamentos hipolipemiantes y antihipertensivo
- Sexo masculino
- Hipertensión
- Diabetes
- Hiperlipidemia
- Genética (Kanwar, 2018).

### **Presentación clínica:**

Los síntomas de los pacientes con EA no tienen importancia clínica hasta que el orificio de las válvulas se achica y alcanza aproximadamente 1cm<sup>2</sup>. Incluso en la EAS los síntomas pueden persistir por años ya que la capacidad del VI hipertrófico genera el incremento de tensiones intraventriculares necesarias para conservar el volumen sistólico normal (Harrison et al., 2016).

Las manifestaciones cardinales de la EA son:

- La disnea de esfuerzo: Por disfunción diastólica del VI, con una elevación excesiva de la presión telediastólica que conduce a una congestión pulmonar. También puede deberse a una capacidad limitada para aumentar el gasto cardíaco durante el ejercicio (Harrison et al., 2016).

- Angina de pecho: En pacientes sin arteriopatía coronaria es causada por una combinación de aumento de la demanda de oxígeno debido a la hipertrofia del miocardio y disminución del transporte de oxígeno debido a la sobre compresión de las arterias coronarias (Vera, 2018).
- Síncope o presíncope se debe a la disminución de la perfusión cerebral durante el ejercicio cuando la presión arterial baja por vasodilatación sistémica en presencia de un gasto cardíaco constante (Harrison et al., 2016).

### **Tratamiento médico:**

En teoría, el tratamiento médico debería detener la progresión de la EA, reducir sus repercusiones hemodinámicas sobre la función, el remodelado del VI y mejorar los resultados clínicos, pero sin embargo hasta la fecha, no existe tratamiento ni tampoco hay evidencia convincente de que la terapia farmacológica retrase la progresión de la enfermedad o mejore el pronóstico de la enfermedad (Marquis-Gravel et al., 2016).

El manejo es un enfoque de dos vertientes que se enfoca en optimizar otras comorbilidades cardíacas, como hipertensión, enfermedad de las arterias coronarias, disfunción ventricular izquierda, fibrilación auricular y otras arritmias; y una evaluación en serie vigilante para monitorear la progresión de la enfermedad y la detección temprana de los síntomas (Wenn & Zeltser, 2022).

### **Tratamiento quirúrgico:**

El tratamiento quirúrgico no está indicado en pacientes con síntomas leves y moderados, pero sí vigilar su evolución, en cambio para una EAS la cirugía (CX) está indicada incluso hasta pacientes alrededor de 80 años (Jorda, 2002).

El recambio valvular aórtico (RVA) se realiza mediante la EM, con circulación extracorpórea. Se utiliza este abordaje ya que permite un control óptimo del campo operatorio, visual y manualmente. Para la realización de la esternotomía se realiza una incisión cutánea en la línea media desde la muesca esternal hasta la base del esternón, luego se divide el tejido subcutáneo y se separa el esternón. Al finalizar la cirugía, el esternón se cierra y se mantiene en su lugar con técnicas de cierre con alambre.

La CX de RVA también ha evolucionado para acelerar la recuperación posoperatoria mediante el uso de métodos mínimamente invasivos y la introducción de modalidades de tratamiento ultrarrápidas para evitar la ventilación mecánica postoperatorio y minimizar el control de la sangre y el dolor. (Turner & Piccinini, 2022)

Existen 2 opciones de prótesis, que son las más populares para el RVA:

- Válvulas mecánicas: De doble disco, fabricadas con materiales altamente resistentes a la fatiga y de baja trombogenicidad (Wenn & Zeltser, 2022)., son altamente durables y tienen una tasa de falla estructural muy baja, 80% después de 15 años (Spadaccio et al., 2019) (Ver imagen en anexo 1)
- Válvulas biológicas: Se dividen en diferentes categorías en función del origen biológico del material utilizado y el método de montaje en su fabricación. Pueden ser heteroinjerto porcino con stent (las más utilizadas), heteroinjerto porcino sin stent (stentless), heteroinjerto de pericardio bovino, homoinjerto aórtico y autoinjerto pulmonar (cirugía de Ross). Estas presentan como ventaja que son de baja trombogenicidad, por ende, no requieren tratamiento anticoagulante en el largo plazo; pero tiene longevidad limitada, con fallas estructurales a partir de los 10 a 15 años del implante, en particular en pacientes menores de 65 años (Lakowsky et al., 2009). (Ver imagen en anexo 2)

### **Complicaciones:**

- Los pacientes que son sometidos a una CX cardíaca tienen un mayor riesgo de desarrollar complicaciones pulmonares, infecciones en la herida, inestabilidad esternal, insuficiencia renal, dolor post esternotomía, alteración de la funcionalidad del músculo diafragma (Bordoni, 2021). Puede causar complicaciones como atelectasia, neumonía, edema pulmonar, insuficiencia respiratoria aguda, insuficiencia cardíaca, accidente cerebrovascular, coágulos de sangre, sangrado, ritmo cardíaco irregular (arritmias), infecciones que afectan el corazón, como la endocarditis, muerte (Pieczkoski et al., 2017).

En cuanto a complicaciones también se puede hacer mención y relacionarlo con la anestesia que se utiliza en la CX, con la extubación del paciente y con la esternotomía.

- Anestesia y extubación: Históricamente los pacientes que se sometían a una CX se les administraba dosis altas de anestésicos de acción prolongada y analgesia después de la CX, lo que prolongaba la duración de la ventilación mecánica de los pacientes en la unidad de cuidados intensivos (UCI), antes de ser extubados y trasladados a la sala 24-48 horas después de la CX, haciendo que aumente la carga de pacientes para el sistema de salud. Es por eso que en la actualidad se realiza un seguimiento rápido después de la CX cardíaca, en el que el paciente recibe una dosis baja o un anestésico de acción corta y se extuba dentro de

las primeras 6 horas después de la CX y en algunos casos dentro del quirófano con el propósito de acelerar y reducir el tiempo que se pasa en la UCI y en el hospital, lo que ayuda a reducir el uso de recursos y aumentar la eficiencia de la recuperación de la población general de pacientes (MacLeod et al., 2022). Realizar una extubación precoz en el quirófano, no garantiza el riesgo alto de morbilidad, mortalidad o el riesgo de reintubación; y la decisión de activar la vía rápida se toma de manera personalizada para el paciente y se basa en la complejidad del caso, la estabilidad hemodinámica y el grado de sangrado posoperatorio, así como en la preferencia del médico (MacLeod et al., 2022).

- Esternotomía: Las complicaciones esternales después de la EM incluyen infección (sobre todo en pacientes de sexo femenino, diabetes, obesos, reoperación (El-Ansary, et al., 2019)), pseudoartrosis esternal, dehiscencia tegumentaria hasta inestabilidad esternal y mediastinitis. Estas complicaciones se asocian con una morbilidad significativa del paciente, hospitalización prolongada y por ende aumento de los costos de atención médica (Katijjahbe, et al., 2018).

Es fundamental que se guíe en la selección de técnicas profilácticas de cierre del esternón y orientar la atención postoperatoria, así como las pautas de actividad (El-Ansary et al., 2019).

## ROL DEL KINESIÓLOGO

Para entender el rol del kinesiólogo se divide su accionar en 2 etapas, por un lado, el rol del kinesiólogo en el preoperatorio o prequirúrgico y el rol del kinesiólogo en el postquirúrgico.

### **Rol del kinesiólogo en el prequirúrgico**

El rol del kinesiólogo empieza en el preoperatorio con el objetivo de preparar al paciente para la CX a través de la educación, la enseñanza y la información para que llegue al acto quirúrgico en las mejores condiciones posibles y así disminuir las complicaciones postoperatorias y la estancia hospitalaria (García et al., 2014).

La educación en cuanto a fisioterapia respiratoria que será uno de los puntos más importantes en toda CX cardiaca, ya que el trauma quirúrgico afecta directamente la mecánica ventilatoria afectando a los músculos inspiratorios y luego el dolor también altera la musculatura, al igual que la anestesia afecta la regulación respiratoria central (García et al., 2014). El objetivo fundamental es mejorar la ventilación regional, el intercambio de gases, la función de los músculos respiratorios, la

disnea, y la tolerancia al ejercicio, así como facilitar la eliminación de las secreciones bronquiales (García et al., 2014). Cabe destacar que existe una diferencia notoria en pacientes que reciben instrucciones de cómo realizar las técnicas de fisioterapia antes de la Cx y los que no.

Algunas de las intervenciones preoperatorias en las que se trabaja serán:

**-Reeducación respiratoria:** (Se enseñarán técnicas en esta etapa, pero se pondrán en práctica luego de la CX). Estas técnicas se utilizarán para cumplir con los objetivos de: prevenir complicaciones pulmonares, fortalecer el diafragma, mejorar la ventilación pulmonar y el intercambio de gases; y facilitar la eliminación de secreciones bronquiales.

- **Respiración diafragmática (RD) o respiración abdominal:** Es un tipo de ejercicio respiratorio que ayuda a fortalecer el diafragma. Se define como la inspiración lenta y profunda por la nariz utilizando el diafragma con un movimiento mínimo del tórax en posición supina con una mano apoyada en el tórax y la otra en el vientre. Además de promover la relajación, ayuda a trabajar con un mayor volumen de aire, lo cual reduce la frecuencia cardíaca y respiratoria (Hamasaki, 2020).

Existen evidencias científicas que respaldan la efectividad de la RD.

Por ejemplo, un estudio realizado con pacientes con enfermedad pulmonar obstructiva crónica (EPOC) encontró que la respiración diafragmática mejoró la capacidad funcional, la capacidad de ejercicio y el estado emocional de los participantes. Asimismo, una investigación con pacientes con cáncer demostró que la respiración diafragmática redujo el dolor, el cansancio, la depresión, el insomnio y hubo un aumento del bienestar general; y la satisfacción con la vida (Hamasaki, 2020).

El autor Hidetaka Hamasaki (2020), realizó una investigación titulada “Effects of Diaphragmatic Breathing on Health: A Narrative Review”. En la misma expresa que la RD tiene efectos fisiológicos que incluyen:

- Activar la actividad nerviosa parasimpática mientras se suprime la actividad nerviosa simpática.
- Mejora la estabilidad de los músculos centrales.
- Ayuda con la relajación, disminuyendo los efectos nocivos de la hormona del estrés cortisol en tu cuerpo.
- Mayor eficiencia del retorno venoso
- Bajar la presión arterial

- Ayuda a afrontar los síntomas del trastorno de estrés postraumático (Hamasaki,2020).

Los efectos de la RD han demostrado ser efectivos para mejorar la capacidad del ejercicio y la función respiratoria en pacientes con EPOC. También puede ayudar a reducir el estrés, tratar los trastornos alimentarios, el estreñimiento funcional crónico, la hipertensión, la migraña y la ansiedad, y mejorar la calidad de vida de los pacientes con cáncer y pacientes con insuficiencia cardíaca (Hamasaki,2020).

#### Ejecución de la técnica:

- Posicionamiento del paciente: En posición semifowler (semi sentado) en una silla o acostado en decúbito supino.
- Estimulación táctil: Las manos del kinesiólogo o las del paciente deben estar colocadas una mano sobre el tórax y la otra sobre su abdomen y respirar de forma natural, sintiendo el movimiento de las manos.
- Estimulación auditiva: El kinesiólogo puede orientar al paciente para inspirar y espirar durante el procedimiento.
- Instrucción de la respiración: Se le enseña al paciente a inspirar (por las fosas nasales) elevando la mano ubicada sobre el abdomen, y al espirar por la boca con los labios entreabiertos a medida que va descendiendo el abdomen. Se debe repetir de 5 a 10 veces y se le pedirá al paciente que lo practique varias veces al día (García et al., 2014).
- **Respiración con labios fruncidos (RLF)**: Es una maniobra utilizada en el tratamiento de rehabilitación respiratoria, con el objetivo de mejorar la eficacia de la respiración y proporcionar un mejor control de la disnea durante la realización de las actividades de la vida diaria en los pacientes. (Fregonezi, 2004). Al apretar los labios, se aumenta la presión intraalveolar, prolongando la fase espiratoria y facilitando el vaciado del aire de los pulmones, lo que propicia la eliminación de dióxido de carbono (García et al., 2014). En consecuencia, se observa un aumento del volumen corriente, un mejor intercambio gaseoso y una disminución en el consumo de oxígeno, aumentando también la tolerancia al ejercicio (Fregonezi et al., 2004).

Es importante aclarar que la presente técnica ha demostrado ser muy beneficiosa para las personas con patologías pulmonares, como el asma, EPOC o la fibrosis pulmonar.

Uno de los beneficios de la RLF es mejorar la eficacia y el control de la respiración al reducir la frecuencia respiratoria y prolongar la espiración (Fregonezi et al., 2004).

Según los autores Nguyen y Duong (2019), la técnica permite controlar la oxigenación y la ventilación. Crea una contrapresión que produce una pequeña cantidad de presión positiva al final de la espiración. La presión positiva creada se opone a las fuerzas ejercidas sobre las vías respiratorias. Como resultado, la RLF ayuda a abrir las vías respiratorias y a aumentar la excreción de ácidos volátiles en forma de dióxido de carbono, previniendo o aliviando la hipercapnia. A través de la RLF, las personas pueden aliviar la dificultad para respirar, disminuir el trabajo respiratorio y mejorar el intercambio de gases. También recuperan una sensación de control sobre su respiración y al mismo tiempo aumentan su relajación (Nguyen y Duong, 2019).

Según Fregonezi et al., (2004), los autores Schmidt et al., (1964) comenzaron a interesarse en esto a partir de la observación clínica de los enfermos con enfisema que realizaban la espiración con los labios semicerrados de forma espontánea e inconsciente donde se buscaba minimizar la disnea (Fregonezi et al., 2004).

Muchos de los estudios se encuentran en enfermos de EPOC, aunque existen algunos trabajos que nombren los beneficios en enfermedades neuromusculares específicas (Fregonezi et al., 2004).

En esa investigación se concluyó que la RLF tiene efectos positivos sobre la función respiratoria, el patrón respiratorio, el reclutamiento muscular respiratorio y el consumo de oxígeno.

Si bien expresan que falta todavía evidencia, consideran que es una técnica eficiente (Fregonezi et al., 2004).

❖ Ejecución de la técnica:

-Posicionamiento del paciente: Semifowler

-Estimulación auditiva: El kinesiólogo puede orientar al paciente para inspirar y espirar durante el procedimiento.

-Instrucciones para la respiración: Inspiración profunda a través de la nariz y se espira lento y uniformemente contra los labios apretados, mientras los músculos se contraen, debe realizarse de manera relajada (y durar el doble que la inspiración).

Repetir durante 2 minutos (García et al., 2014).

- **Espiración forzada:** Es una técnica que favorece la expectoración, se realiza una espiración forzada con glotis abierta. Se deberá abrazar al momento de realizar la espiración forzada. Esta técnica se realiza con la boca y la garganta abierta, moverá la descarga de las vías respiratorias pequeñas a las vías respiratorias más grandes y eventualmente su liberación. Para esto el paciente realiza una respiración intermedia, a continuación, con la boca abierta

realiza una inspiración profunda para luego toser. Su objetivo es drenar las secreciones bronquiales de las vías aéreas medias y centrales y favorecer su expulsión (Derakhtanjani et al., 2019).

La TEF ha sido estudiada en el contexto de la cirugía cardíaca demostrando su capacidad para mejorar la eliminación de secreciones y reducir las complicaciones pulmonares.

En un estudio publicado en la revista "Journal of Thoracic Disease", se evaluó la eficacia de la espiración forzada con glotis abierta en pacientes sometidos a cirugía cardíaca. Los resultados mostraron que esta técnica ayudó a mejorar la eliminación de secreciones y reducir la incidencia de complicaciones respiratorias postoperatorias (Smith et al., 2020).

Según Van der Schans, (1997) Si la técnica es aplicada por un profesional de la salud con experiencia es probablemente la técnica con mayores eficacia y puede ser más apropiada que el uso de tos dirigida en pacientes con vías respiratorias inestables.

❖ Ejecución de la técnica:

-Posicionamiento del paciente: En sedestación, si es posible, sino en decúbito supino o decúbito lateral.

-Estimulación táctil: el kinesiólogo se colocará posterior al paciente para poder situar sus manos a nivel abdominal o costal inferior (a nivel de 7<sup>a</sup>-8<sup>a</sup> costilla). El kinesiólogo puede ayudar a la maniobra de espiración forzada realizando una presión manual en la zona abdominal (desplazando las vísceras abdominales hacia posterior y craneal) o en la zona torácica inferior (cerrando la parrilla costal hacia la línea media), cuando el paciente haya iniciado la espiración.

-Estimulación auditiva: orientar al paciente para inspirar y espirar durante el procedimiento.

-Instrucciones para la respiración: Pedir al paciente que realice respiraciones a volumen corriente y frecuencia respiratoria normal (preferiblemente abdomino diafragmáticas y con la zona costal superior y los hombros relajados, es decir, evitando la activación de la musculatura accesoria) durante 1-2 minutos. Continuar con la fase de expansión torácica: solicitar al paciente que realice 3-4 inspiraciones a alto volumen y que espire con labios pinzados a bajo flujo. Proceder con la fase de espiración forzada: pedir al paciente que realice una inspiración profunda seguida de una espiración forzada, gracias a la contracción de la musculatura espiratoria, y con la glotis abierta. Realizar como máximo 3 TEF, siempre precedidas de inspiración profunda (Romeu y Vendrell, 2013).

- **Tos eficaz:** La tos es un mecanismo de defensa natural, refleja y de mantenimiento de higiene de las vías aéreas. Puede originarse tanto voluntaria como involuntariamente (Casado et al, 2003). Tiene la finalidad de eliminar las sustancias extrañas inhaladas, nocivas para la salud y eliminar las secreciones retenidas en el interior del árbol bronquial. La tos es eficaz cuando el paciente es colaborador (Romeu y Vendrell, 2013).

La efectividad de la técnica de la tos eficaz se puede medir por el volumen y la calidad de las secreciones expulsadas, es fundamental para mantener las vías respiratorias libres de elementos extraños, mejora de la oxigenación, la reducción de las complicaciones respiratorias y la mejora de la calidad de vida (Fernández et al, 2018).

En un estudio realizado por Fiore et al., (2018) evaluaron el efecto del soporte torácico (en el cual el paciente cruza los brazos para proteger la herida), la inspiración máxima sobre el flujo de espiración máxima de la tos, el volumen espiratorio de la tos y el dolor durante la tos después de una cirugía cardíaca. Los resultados mostraron que la inspiración máxima aumentó el flujo de espiración máxima de la tos y el volumen espiratorio de la tos, en cuanto al dolor no se redujo con el método de soporte torácico utilizado durante la tos.

Según una revisión, hay evidencia limitada pero prometedora de que las técnicas de tos asistida pueden tener beneficios para las personas con trastornos neuromusculares, especialmente en términos de prevención y tratamiento de las infecciones respiratorias. Sin embargo, se necesitan más estudios para confirmar estos resultados y comparar las diferentes modalidades de tos asistida (Fernández et al, 2018). (Ver imagen en anexo 4)

#### Ejecución de la técnica:

- Posicionamiento del paciente: Semifowler.
- Estimulación auditiva: El kinesiólogo puede orientar al paciente para inspirar y espirar durante el procedimiento.
- Instrucciones para la respiración: Inspiración profunda a través de la nariz y se le pide que tosa en el momento de la espiración, mientras los músculos del abdomen se contraen, se debe cubrir la herida con un autoabrazo.

Se debe inspirar por la nariz, cerrar glotis y contraer los músculos abdominales, finalmente expulsar el aire a alta velocidad (Janssens, 2004).

Por temor al dolor el paciente puede no querer toser, pero la tos y los ejercicios de respiración van a ayudar a la recuperación. Toser reduce los riesgos de neumonía, sin dañar su corazón recientemente operado. Abrazar un almohadón o a sí mismo y usar una faja torácica va a facilitar y disminuir las molestias (Hospital Juan Domingo Perón, 2014).

Se cree que el apoyo torácico durante la tos, aplicando contrapresión a la incisión de la esternotomía media, previene la dehiscencia, reduce el dolor y facilita la efectividad de la tos (El-Ansary et al., 2019).

**-Transferencias de cama a la silla:** Resulta imprescindible brindar al paciente recomendaciones ergonómicas que le permitan llevar a cabo las transferencias de manera eficiente, minimizando el esfuerzo requerido y evitando posiciones que puedan generar dolor en la zona afectada de su tórax (García et al., 2014).

El paciente se tiene que mover con mucho cuidado las primeras semanas. tiene contraindicado realizar movimiento de abducción de brazos y tratar de evitar la maniobra de valsalva (con glotis cerrada). Cada vez que se levanta, se sienta o realiza algún esfuerzo que conlleva mucha presión intra abdominal debe soltar el aire por la boca “se debe chistar en todos los esfuerzos”. Lo otro que debe hacer en cada maniobra de esfuerzo es abrazarse a sí mismo. Corregirlo si solo se agarra de los brazos, tiene que agarrar sus costillas, esto previene que el tórax se expanda demasiado y así cause dolor. Importante aclarar que también lo debe hacer si otra persona le asista para llevarlo de decúbito a sedente o viceversa.

El fundamento de estas restricciones es promover la osteosíntesis sólida y la curación del hueso al minimizar las fuerzas y la cantidad de micro movimientos entre los bordes del esternón, lo que puede promover la progresión hacia una pseudo artrosis y/o la infección (Katujjaha et al., 2018).

### **Rol del kinesiólogo postquirúrgico:**

**Rol del kinesiólogo en UCO:** Es importante destacar que la kinesiología en área cerrada, es una rama de la kinesiología que aborda al paciente crítico de manera integradora (Giménez et al., 2018). La labor de un kinesiólogo que trabaja en esta área debe ser un profesional experto y referente en cuidados respiratorios y rehabilitación de los pacientes críticos (debe contar con una especialidad y debe ser altamente capacitado). Debe ser capaz de utilizar herramientas de evaluación y tratamiento, e implementar procedimientos de fisioterapia respiratoria y de rehabilitación, y todos aquellos que se relacionen con los cuidados

respiratorios, como por ejemplo oxigenoterapia, el cuidado de la vía aérea y el manejo de ventilación mecánica, entre otros (Gogniat et al., 2019).

**Se realiza Fisioterapia respiratoria:** Auscultación, técnicas respiratorias (explicadas en la fase preoperatoria que en esta fase se ponen en práctica) y se recuerda los cuidados de la esternotomía.

**Auscultación:** Es una técnica de exploración física, fundamental para el examen clínico funcional del sistema respiratorio que permite evaluar los ruidos generados en la vía aérea a través del flujo del aire. Es fácil de aplicar, entrega información inmediata y dinámica (Bertrand et. al, 2020).

Se utiliza un estetoscopio y se escuchan los sonidos que se producen dentro de la cavidad torácica. Permite al kinesiólogo detectar deficiencias con mayor precisión. Se debe colocar el estetoscopio firmemente en la piel y escuchar los ruidos respiratorios tanto en la inspiración como en la espiración. Se debe comparar tanto el hemitórax derecho como el izquierdo.

Las características de los ruidos que deben escucharse son: calidad, intensidad, tono y duración.

Hay ruidos respiratorios normales (vesicular, bronquiales, traqueal) y anormales (disminuidos, crepitantes, roncus, sibilancias y frote pleural) (Lesmes, 2007).

En cuanto a los anormales:

-Los disminuidos se producen cuando el flujo turbulento se convierte en laminar, están presentes cuando hay dolor, debilidad muscular o hiperinflación pulmonar.

-Los crepitantes son ruidos burbujeantes que se escuchan durante la inspiración y la espiración. Es producido cuando el aire pasa por las vías aéreas pequeñas en presencia de abundantes secreciones, puede ser localizado o difuso. Puede desaparecer cuando el paciente tose.

-El roncus es un sonido fuerte y sordo, producido en la espiración y puede ser continuo. Se presenta por secreciones excesivas y gruesas en las vías de gran calibre, edema pulmonar o por un cuerpo extraño. Es audible en la inspiración cuando la obstrucción de la vía aérea es grave.

-Sibilancias: Es un sonido tipo silbido, con tono agudo. Es causado por la disminución del calibre de la luz bronquial que incrementa la turbulencia al paso del aire, generalmente se oculta en inspiración y en espiración, en presencia de broncoespasmo, asma o edema.

-El frote pleural, es un sonido crujiente que se produce en cada respiración cuando existe inflamación pleural (por roce de ambas pleuras). Se oculta en inspiración y espiración.

Además de estos ruidos se debe evaluar el estridor que es un sonido agudo y fuerte, presente en la inspiración que evidencia una obstrucción de la vía aérea superior (Lesmes, 2007).

### **Movilización precoz**

El encamamiento postoperatorio se asocia con un aumento de las complicaciones pulmonares (atelectasia y neumonía) alterando el transporte de oxígeno y la perfusión tisular. Además, aumenta el riesgo de trombosis venosa profunda y tromboembolismo pulmonar, contribuyendo a la pérdida de masa muscular y fuerza. Por tanto, la movilización precoz tras la cirugía cardíaca forma parte del protocolo RICC como medio de prevención de complicaciones, mejora de la capacidad funcional y disminución de la estancia en la UCO y hospitalaria total (Tenasczuk, 2015).

La movilización precoz es una intervención que busca estimular el sistema motor y sensorial del paciente, reduciendo así el efecto negativo de estar en UCI. El objetivo es conservar o recuperar la fuerza y la función de los músculos y los huesos mediante el tratamiento físico temprano (en los primeros 2 a 5 días) y progresivo que se aplica a los pacientes críticos, que incluye desde movimientos pasivos o activos hasta otras técnicas (Martínez et al., 2020).

Para empezar a movilizar al paciente, se inicia pronto con los movimientos pasivos, de esta forma, se busca que el paciente preserve el movimiento normal, el rango articular, la fuerza muscular y también se prevenga la pérdida de masa muscular, densidad ósea y se facilite la eliminación de las secreciones pulmonares (Martínez et al., 2020).

El artículo "La importancia de la movilización temprana en la UCI" explica las razones por las que la movilización precoz es una intervención necesaria para prevenir el deterioro funcional y las secuelas a largo plazo de los pacientes (Martínez et al, 2020).

(Bailey y col., 2007) Realizaron un estudio sobre la movilización precoz en pacientes con insuficiencia respiratoria. Desarrollaron un programa de rehabilitación en tres niveles que consistía en sentarse al borde de la cama, sentarse en silla y deambular con y sin asistencia. Demostraron que la movilización precoz es factible y segura en pacientes con insuficiencia respiratoria. Su programa de rehabilitación, que consiste en tres niveles de actividad, puede ayudar a mejorar la función pulmonar y la recuperación general (Martínez et al, 2020).

La movilización precoz es una intervención efectiva para prevenir complicaciones, ya sea pasiva o activa, ayuda a prevenir el desarrollo de la atrofia muscular adquirida en la UCI, la pérdida de proteínas, mejora la función física y la salud mental. También acorta la duración de la estancia en la UCI y en el hospital (Martínez et al, 2020).

Sin embargo, no hay estudios claros que demuestran que la movilización precoz afecta a la tasa de mortalidad.

El paciente se colocará sentado en el borde de la cama utilizando una faja para cuidar la postura debido a la esternotomía. se realizarán una serie de ejercicios que incluyen:

- Flexión y extensión del cuello
- Rotación de cuello (lado izquierdo y derecho)
- Pronosupinación
- Flexión de codo (tocar los hombros)
- Extensión de piernas
- Flexo Extensión de tobillos (Tenasczuk, 2015).

### **Rol del Kinesiólogo en sala**

El objetivo principal es prevenir complicaciones respiratorias y los efectos negativos del reposo, al mismo tiempo que se busca mejorar la capacidad funcional y respiratoria del paciente, gradualmente incorporando actividades de la vida diaria. Se seguirán utilizando las técnicas de fisioterapia respiratoria enseñadas durante la etapa preoperatoria, como la RD, la TEF y la tos efectiva (García et al., 2014). También en esta etapa se hará hincapié en los cuidados de la esternotomía mediana.

### **Cuidados de la esternotomía mediana**

Se indican precauciones restrictivas del brazo y el tronco para evitar complicaciones, las pautas típicas implican prohibir los movimientos del brazo, como abducción, levantar, empujar y traccionar durante 6 a 8 semanas (El-Ansary et al., 2019).

### **Escala de estabilidad esternal**

Es una prueba manual que consiste en palpar el esternón (con tres dedos) a lo largo de la cresta esternal mediana para evaluar la estabilidad del esternón (El-Ansary et al., 2018). (Ver imagen en anexo 5)

Consta de 4 puntos para calificar la estabilidad del esternón: que va de 0 (esternón estable sin movimiento detectable) a 3 (esternón completamente separado con un marcado aumento en el movimiento de los bordes del esternón).

Cuadro de escala de inestabilidad esternal

Grados de movimientos	Escala de inestabilidad esternal
0	Esternón clínicamente estable (sin movimiento detectable)- normal
1	Esternón mínimamente separado (ligero aumento en el movimiento tras pruebas especiales)-extremidades superiores-tronco
2	Esternón parcialmente separado- regional (aumento moderado del movimiento con pruebas especiales)
3	Esternón completamente separado: longitud completa (aumento marcado en el movimiento en pruebas especiales)

Se deben realizar pruebas para la mitad superior e inferior para tener en cuenta las diferencias regionales. Debido a que la mayoría (66 %) de las complicaciones de las lesiones del esternón se identifican después del alta y durante la rehabilitación cardiaca por lo tanto la prueba debe realizarse después del alta hospitalario (El-Ansary et al., 2018).

Las pruebas incluyen: flexión de hombro (unilateral/bilateral), flexión o rotación lateral del tronco, tos y movimientos opuestos de la extremidad superior (flexión, abducción y rotación externa de un miembro superior acompañado de extensión, aducción y rotación interna del otro miembro superior) (El-Ansary et al., 2018).

### **Soporte esternal:**

Es importante tomar precauciones postoperatorias para evitar complicaciones esternales, ya que las restricciones de actividades por sí solas no son suficientes para reducir el riesgo. Estos estabilizadores esternales externos se han descrito como un enfoque conservador para estabilizar el esternón después de una esternotomía y prevenir complicaciones como la dehiscencia esternal mecánica y la infección esternal profunda (Tewarie et al., 2012). Los dispositivos de soporte esternal son: el chaleco Posthorax, el dispositivo Stern-E-Fix, Cardibra y el vendaje elástico (Tsang et al., 2016).

### **Precauciones esternales**

Después de la cirugía con EM, se deben aplicar precauciones esternales con el objetivo de promover una consolidación sólida del hueso, minimizar las fuerzas y los movimientos entre los bordes del esternón. Estas precauciones se implementan inmediatamente después de la cirugía durante un periodo de 3-6 y hasta 12 semanas (Katijjahbe et al., 2018).

A continuación, se detallan las precauciones esterales estándar

- Evitar empujar o tirar con los brazos.
- Limitar la elevación de los brazos a 90 grados.
- Evitar levantar objetos que pesen más de 2 kg.
- Al toser, apoyar el esternón con un cojín o los brazos en una posición de autoabrazo.
- Limitar el uso de los brazos al pasar de estar sentado a estar de pie y al levantarse de la cama.
- Evitar colocar los brazos detrás de la espalda. (Ver imagen en anexo 6)

### **Actividad física**

Las actividades físicas se adaptarán según el estado físico del paciente e incluirán movilizaciones pasivas, ejercicios activos libres o activos asistidos, siempre combinados con la RD. Respecto a la deambulaci3n, se iniciará en la habitaci3n y luego se ampliará al pasillo de la sala, comenzando con distancias de 25 a 50 metros y aumentando de 10 a 15 metros diarios. El objetivo es que el paciente pueda completar al menos 150 a 200 metros antes de ser dado de alta del hospital. En cuanto a las escaleras se comenzará con 5 escalones y se aumentará en 2 o 3 escalones diarios. Sin embargo, es importante tener en cuenta que la dosificaci3n inicial de las movilizaciones, ejercicios y deambulaci3n dependerá de la tolerancia individual y la evoluci3n de cada paciente (García et al., 2014).

**Informaci3n para los familiares y el paciente postoperatorio:** En el momento del alta se debe entregar una guía de los cuidados postquirúrgicos como, por ejemplo.

- **El regreso a casa:** Una vez en casa el plan debe incluir descanso, ya que puede estar agotado por la emoci3n de regresar a casa y necesite descansar al llegar (Hospital Juan Domingo Per3n, 2014).
- **El baño:** Al principio puede bañarse con ayuda. Debe usar jab3n blanco o glicerina neutra sin colorantes ni fragancias. El agua no debe estar ni demasiado fría ni demasiado caliente. La cicatriz se puede lavar suavemente de acuerdo con las instrucciones de su cirujano, pero no frote ni lave directamente (Hospital Juan Domingo Per3n, 2014).
- **Recibir visitas:** Las visitas múltiples pueden ser agotadoras e impedir la recuperaci3n. Por lo tanto, no debe tener muchos invitados durante sus dos primeras semanas en casa. En general, dos visitantes son suficientes en los primeros días (Hospital Juan Domingo Per3n, 2014).
- **Dieta que deberá seguir:** Deben evitarse la sal, la grasa, el exceso de calorías, los cereales, las semillas, la fibra y el potasio. Este es un aspecto importante para garantizar el

funcionamiento del corazón. Si tienes sobrepeso, normalizar ayudará a tu corazón a trabajar menos (Hospital Juan Domingo Perón, 2014).

- **Los medicamentos:** Después de la cirugía cardíaca, los pacientes deben tomar medicamentos durante la recuperación. Los pacientes deben conocer sus medicamentos y enumerarlos con sus nombres genéricos y comerciales, las dosis diarias y los horarios. Si necesitan alguna aclaración sobre este tema, deben consultar a su médico de atención primaria (Hospital Juan Domingo Perón, 2014).
- **Anticoagulantes:** El tratamiento con anticoagulante a largo plazo (Sintrom, Coumadin u otros) está indicado para pacientes con válvulas cardíacas protésicas (mecánicas) o ciertas arritmias o condiciones embólicas amenazantes. Aunque tiene claros beneficios, existe un riesgo potencial de complicaciones hemorrágicas que deben ser revisadas por un médico hematólogo (Hospital Juan Domingo Perón, 2014).
- **Herida en proceso de cicatrización:** Si aún no se han retirado los puntos de la herida, el cirujano lo citará para ello, la cicatriz puede estar hinchada, roja y dolorosa. Esto disminuirá gradualmente. Para el dolor extremo, debe tomar analgésicos recetados por el médico. Llame a su cirujano si nota un aumento de la secreción o dolor en la herida, o si tiene fiebre. Siempre que en la herida no haya secreciones, puede exponerla al aire (sin gasa) para ayudarla a sanar. Mantener la herida quirúrgica seca y limpia (Hospital Juan Domingo Perón, 2014).
- **Esfuerzo físico:** No debe levantar ni empujar nada que pese más de 5 kg durante el primer mes, ya que puede causar molestias en la incisión. Si desea cargar un bebé, lo mejor es que el paciente se siente, preferiblemente en un respaldo, y que otra persona se acerque y lleve al bebé. No se pueden cargar ni levantar mascotas, bolsos o maletas. No empujar muebles, carros, puertas ni ventanas pesadas. Durante el primer mes, no se recomienda mover demasiado los brazos ni utilizar los brazos para soportar peso. Si tiene tos, debe abrazarse o usar una faja torácica. Trate de mantener una postura adecuada de hombros y espalda para evitar contracciones (Hospital Juan Domingo Perón, 2014).
- **Las actividades sexuales:** Los pacientes pueden sentirse no ser sexualmente activos. Puede ser normal no tener libido al principio o sentirse cansado y agotado. Trátelo como cualquier otra actividad. Si se sientes bien y descansado, puede disfrutar de las relaciones sexuales. Si está cansado y estresado, debe esperar hasta que se sienta mejor. Algunas posiciones pueden causar molestias en la cicatriz, así que deberá cambiarlas. Puede comenzar con posiciones que requieran un esfuerzo mínimo, en su mayoría sin usar los brazos o el pecho. Si la

paciente es mujer, se debe evitar el embarazo hasta la recuperación total (al menos 3 meses) (Hospital Juan Domingo Perón, 2014).

- **El trabajo doméstico:** Evite las tareas domésticas durante las primeras 2-3 semanas y aumente gradualmente la actividad después de la cuarta semana (Hospital Juan Domingo Perón, 2014).
- **Trabajo:** El médico de cabecera le aconsejará cuándo regresar al trabajo según el tipo de trabajo que realice, las necesidades asociadas con él y la condición física en la que se encuentre. Por lo general, dentro de las 6 a 8 semanas posteriores a la cirugía (Hospital Juan Domingo Perón, 2014).
- **Dentista:** Mantener una buena higiene bucal siempre es útil. Los pacientes que se someten a un reemplazo valvular deben estar protegidos contra las infecciones valvulares (endocarditis infecciosa), que pueden comenzar durante los procedimientos dentales, especialmente durante la extracción del diente, el paciente primero debe consultar con el médico hematólogo ya que toma anticoagulantes de por vida por la una válvula mecánica (Hospital Juan Domingo Perón, 2014).
- **Subir y bajar escaleras:** Se deben considerar las siguientes recomendaciones ya que subir y bajar escaleras requiere más esfuerzo que caminar. Las primeras veces, si comienza a sentirse cansado, mareado o con dificultad para respirar, debe sentarse y descansar (Hospital Juan Domingo Perón, 2014).
- **Conducir autos:** No debe realizar actividades como conducir, andar en bicicleta, andar en motocicleta, montar a caballo o usar una cortadora de césped hasta 6 semanas después de la cirugía (Hospital Juan Domingo Perón, 2014).
- **Caminar:** El paciente debe caminar, esto va a favorecer a su recuperación.
  - 1° semana: caminar dentro de casa
  - 2° semana: 4 a 8 cuadras
  - 3° semana: 12 a 15 cuadras
  - A partir de la 4° semana de 20- 30 cuadras
 Esto va a ayudar a mejorar la circulación de las piernas y a prevenir edema en las piernas y los pies (Hospital Juan Domingo Perón, 2014).

### **Escala de Borg modificada:**

Se debe utilizar para medir específicamente la disnea de esfuerzo durante la actividad.

Clasifica la disnea en una escala de 0 a 10, con números que corresponden a sin disnea = 0; disnea muy leve = 0,5; muy leve = 1; leve = 2; moderado = 3; algo severo = 4; severo = 5-6; muy severo =

7-8; muy, muy severo =9 y máximo =10. Es recomendable familiarizar al paciente y a los familiares con la escala de Borg tras la realización de alguna actividad de esfuerzo (García et al., 2014).

## EXPOSICIÓN DEL CASO

**a) Antecedentes de relevancia:** Paciente de sexo masculino, de 49 años de edad, que ingresa al servicio de internación del Hospital interzonal Eva Perón, para realizarse una cx programada de RVA.

**b) Diagnóstico:** Estenosis aórtica severa + insuficiencia aórtica

**c) Anamnesis:**

- Sexo: masculino
- Fecha de Nacimiento: 26/5/73
- Edad: 49 años
- Peso: 75 kg
- Estado civil: casado
- Ocupación: pintor
- Obra social: -
- Medicación:
  - Atorvastatina
  - Acenocumarol
  - Amiodarona
  - Arvedilol
- Fecha de ingreso: 25/09/2022
- Diagnóstico Médico: Estenosis aórtica severa + Insuficiencia aórtica
- Antecedentes personales: Cirugía de menisco (rodilla izquierda) en el 2010
- Antecedentes familiares: Vive con la esposa.

**d) Expectativas del paciente/familia:** Volver a trabajar, la expectativa de la familia es que retome sus actividades de la vida diaria.

**e) Exploración física:**

-Inspección: Paciente vigil de expresión alerta, despierto y orientado, no presenta los drenajes, mediastinal y mediastinal-plural derecho ubicados próximos a la región de la incisión esternal, que

van conectados a un sistema de recolección de excesos de fluidos y aire del área quirúrgica.

Presenta un acceso venoso central y periférico, y una sonda vesical permeable.

Se le ha colocado una faja torácica con el objetivo de proporcionar soporte al esternón. En cuanto a su postura, tiende a mantener una posición ligeramente encorvada debido al miedo al dolor y la incomodidad asociada con la Cx. En cuanto a la respiración tiene poco movimiento torácico y trata de omitir palabras por indicación médica. PHP con analgesia.

-Percusión: No se realiza

-Palpación: Se palpan las extremidades en busca de edema, se realiza la prueba de fóvea el cual da negativo

-Auscultación:

- Aórtica: En el segundo espacio intercostal a la derecha del esternón se escucha el cierre de la válvula mecánica con un sonido metálico y agudo o “clic” parecido de un reloj de mano, esto se debe a las características de la prótesis mecánica al cerrarse.

- Pulmonar: Buena entrada bilateral de aire. No se encuentran ruidos adventicios.

**f) Estudios de apoyo diagnóstico y resultados:** Electrocardiograma, espirometría, electrocardiograma transtorácico, Rx de tórax en el cual se observan de un tono radiopaco los alambres que unen la esternotomía. (Ver imagen en Anexo 7)

**g) Interconsultas:** Cardiología, cirugía cardiovascular, anestesiología, nutrición, medicina interna

**h) Evaluación kinésica:**

-Signos vitales: CSV: FC: 75 lpm, FR: 14 rpm, TA 129/74 mmHg, T 36°C SAT: 100%

-Evaluación neurológica: Bajo efecto residual de anestesia

-Evaluación respiratoria: Buena entrada bilateral de aire, sin ruidos adventicios.

-Evaluación musculoesquelética: Contraindicación abducción de brazos. Presenta rangos articulares normales de codo, muñeca y dedos, movilización activa de dichas extremidades y miembros inferiores sin dificultad.

**Cronología de Internación:**

26/09/2022

- El paciente tuvo una cirugía programada de RVA (la válvula que se le implantó es una válvula mecánica de 21 mm on-x-confort). Durante la cirugía tuvo una circulación extracorpórea (CEC) de 73 min.

- Baja del quirófano extubado con leve requerimiento de noradrenalina y entra a RCV con los siguientes parámetros: FC: 75 lpm, FR: 14 rpm, TA 129/74 mmHg, SAT: 100%

28/09/2022

Se realiza el control de los ejercicios respiratorios (RD, TEF, y tos eficaz), cuidados en las transferencias y de la esternotomía mediana.

El paciente pasa a sala con buena evolución y el siguiente tratamiento farmacológico

- Atorvastatina
- Acenocumarol
- Amiodarona
- Carvedilol

29/09/2022

Se realiza el control de los ejercicios respiratorios (RD, TEF, y tos eficaz), cuidados en las transferencias y de la esternotomía mediana.

30/09/2022

- Alta médica del paciente

## **PLANIFICACIÓN DEL TRATAMIENTO**

### **a) Objetivos del tratamiento/rehabilitación kinésica:**

Objetivo general: Lograr la reintegración laboral del paciente

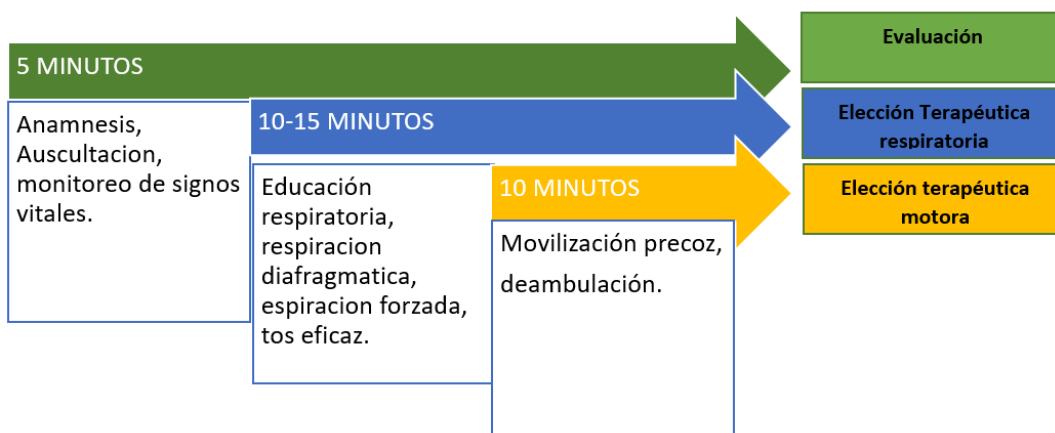
Objetivos a corto plazo:

- Educar e instruir al paciente y familiares
- Prevenir complicaciones pulmonares.
- Evitar el reposo prolongado
- Fortalecer el músculo respiratorio principal (diafragma).
- Facilitar la eliminación de secreciones bronquiales.
- Mejorar la capacidad respiratoria y funcional del paciente
- Reforzar los cuidados de la esternotomía.
- Mejorar la tolerancia al ejercicio
- Introducir al paciente en las actividades de la vida diaria

### b) Terapéutica elegida

Generalmente la estadía del paciente post CX cardiovascular ronda en 5 días ya que se quiere evitar cualquier tipo de infección intrahospitalaria que complique la esternotomía.

- Duración de sesión 20-30 m aprox.
- Periodicidad: atención de lunes a viernes (mañana) y sábados por la mañana
- Estructura de las sesiones:



### Trabajo realizado:

1º Sesión: Prequirurgico

En esta sesión se tomaron los datos a través de la historia clínica y la anamnesis para obtener los antecedentes patológicos y familiares para completar la ficha kinésica cardiovascular. Generalmente el paciente viene con una radiografía de tórax.

- Educación al paciente: Se recomienda que el paciente asista con un familiar ya que va a necesitar la colaboración de uno de ellos durante el proceso de rehabilitación. Se lleva a cabo una conversación para determinar su nivel de interés en conocer detalles de la cirugía y se le proporciona una explicación concisa y comprensible sobre el procedimiento quirúrgico.

Posteriormente, se le recuerda la importancia de los cuidados de la esternotomía para prevenir complicaciones y favorecer una recuperación óptima.

Durante el proceso se abordan todas las preguntas, dudas e inquietudes que surgen por parte del paciente, con el objetivo de proporcionar la tranquilidad y seguridad necesaria en un momento en el que va a experimentar temor y ansiedad.

- Educación respiratoria: Se procede a explicar con claridad y detalles la importancia de los ejercicios respiratorios, así como la necesidad de realizarlos y los beneficios que conllevan para su recuperación postoperatoria.
- Respiración diafragmática: Se iniciará con la realización de 10 respiraciones diafragmáticas y se motivará a realizar 3 series de 10 respiraciones diafragmáticas 3 veces al día.
- Espiración forzada a glotis abierta: Para realizar esta técnica se le instruirá al paciente que proteja la esternotomía cruzando los brazos (autoabrazo). Tendrá una secuencia de 3-4 respiraciones diafragmáticas a volumen corriente, seguida de 3 espiraciones forzadas con glotis abierta, se debe realizar 3 veces al día.
- Tos eficaz: Para realizar esta técnica también se le pedirá al paciente que proteja la esternotomía cruzando los brazos sobre la esternotomía (autoabrazo). Tendrá una secuencia de 3-4 respiraciones diafragmáticas a volumen corriente, seguida de la tos eficaz, se debe realizar 3 veces al día.
- Transferencias: Para esto se educará al familiar para que preste colaboración en la transferencia de decúbito supino a sedente, primero se le va a pedir que proteja la herida con el autoabrazo. Luego, se le pide que baje las piernas de la cama. Posteriormente, desde una asistencia desde las escápulas, se facilitará la transición hacia la sedestación en la cama. Es necesario que el paciente proteja la herida con los brazos, para que lo pueda realizar con el menor esfuerzo posible y que no le provoque dolor en la herida quirúrgica.

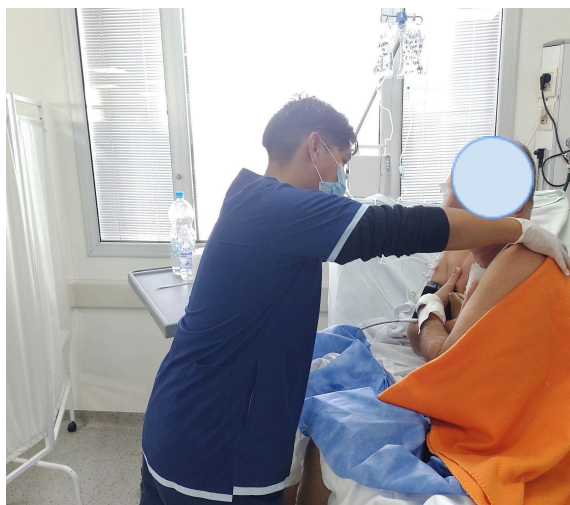2º Sesión en recuperación cardiovascular: Después de transcurridas las 24hs de la cirugía el paciente se encuentra hemodinámicamente estable, está despierto y orientado, ya fueron extraídos los drenajes. El objetivo principal es evitar las complicaciones respiratorias y el reposo prolongado para lo cual se realizan las siguientes intervenciones.

- Monitoreo de signos vitales: FC: 72 lpm, FR: 13 rpm, TA 126/73 mmHg, SAT: 98%
- Auscultación: Se ausculta los distintos espacios pulmonares para evaluar los ruidos generados en la vía aérea a través del flujo del aire. No presenta ruidos anormales y se procede a realizar los ejercicios respiratorios.
- Respiración Diafragmática

- Tos eficaz
- Espiración forzada (huff)
- El paciente demuestra notable mejoría en su capacidad funcional al poder desayunar de manera independiente y mantenerse sentado sin asistencia. Esto es un indicativo de una recuperación progresiva después de la intervención quirúrgica. Además, se observa una buena tolerancia al dolor, lo cual es fundamental para su bienestar y participación activa tanto en las sesiones de kinesiología como en las de su vida diaria.

Para evaluar el dolor se utilizó la Escala Visual Analógica (EVA), la cual asigna valores numéricos de 0 al 10, donde 0 representa ausencia de dolor y 10 representa un dolor insoportable, Según la valoración del paciente es esta escala, refiere un dolor de intensidad moderada, con una puntuación de 3 en una posición estática y 4 en dinámica.

- Movilización precoz: Se realiza movilización tanto de extremidades superiores (manos, muñeca, codos) como inferiores (cadera, rodilla y tobillo) y de cuello. siempre respetando la tolerancia del paciente. Para esto podemos usar la escala de Borg modificada y recomiendo usar una escala de movilidad como la escala “promover” para llevar un control del nivel funcional que va logrando el paciente.



3° Sesión: en Sala: 72 hs posterior a la Cx el paciente pasa a sala general con buena evolución, el objetivo es mejorar la capacidad respiratoria y funcional del paciente e ir introduciendo a las actividades de la vida diaria.

- Signos vitales: FC: 71 lpm, FR: 13 rpm, TA 118/72 mmHg, SAT: 98%
- Auscultación: Se ausculta los distintos espacios pulmonares para evaluar los ruidos generados en la vía aérea a través del flujo del aire. No presenta ruidos anormales y se procede a realizar los ejercicios respiratorios.

- Se continuará con las técnicas de reeducación respiratoria enseñadas en la etapa preoperatoria (RD, tos eficaz y espiración forzada) se realiza 3 series de 10 repeticiones de RD y 3 repeticiones de ejercicios de expectoración (tos eficaz y espiración forzada)
- Deambulaci3n: Paciente camina dentro de la habitaci3n, con una distancia de m1s de 50 metros con el objetivo de promover la circulaci3n sangu3nea, prevenir complicaciones como la trombosis venosa profunda y mejorar la funci3n pulmonar. La deambulaci3n se llevar1 de manera progresiva para que el paciente se pueda adaptar a la actividad f3sica.

Es importante destacar que durante la deambulaci3n, se presta atenci3n al nivel de dolor reportado por el paciente. Seg3n la escala EVA, el paciente refiere un dolor de intensidad moderada, con una puntuaci3n de 3 tanto en una posici3n est1tica como en din1mica. Esto indica que el paciente experimenta molestias durante la actividad, pero el dolor es tolerable y no limita significativamente su capacidad para moverse.

#### 4º Sesi3n: Control de ejercicios

- Signos vitales: FC: 70 lpm, FR: 12 rpm, TA 120/70 mmHg, SAT: 99%
- Auscultaci3n: Se ausculta los distintos espacios pulmonares para evaluar los ruidos generados en la v3a a3rea a trav3s del flujo del aire. No presenta ruidos anormales y se procede a realizar los ejercicios respiratorios.

El paciente se siente c3modo caminando dentro de la habitaci3n y se procede a avanzar hacia el pasillo, camina entre 100 y 150 metros. Se aumentar1 gradualmente la distancia recorrida en el pasillo, agregando de 10 a 15 metros adicionales. Este enfoque gradual permite al paciente ganar confianza en sus habilidades de movilidad y fortalecer gradualmente su resistencia f3sica.

Seg3n la escala EVA, el paciente refiere un dolor de intensidad leve, con una puntuaci3n de 2 tanto en una posici3n est1tica como en din1mica

#### 5º Sesi3n:

- Signos vitales: FC: 72 lpm, FR: 13 rpm, TA 122/68 mmHg, SAT: 98%
- Auscultaci3n: Se ausculta los distintos espacios pulmonares para evaluar los ruidos generados en la v3a a3rea a trav3s del flujo del aire. No presenta ruidos anormales y se procede a realizar los ejercicios respiratorios.
- Deambulaci3n: Camina m1s de 150 metros.
- EVA estatico y dinamico: 2

El paciente ya est1 en condiciones de ser egresado del hospital (hemodin1micamente estable) e iniciar la fase de convalecencia en su hogar. Se le dar1 una gu3a de cuidados postoperatorios de

cirugía cardíaca en el cual incluye información sobre cuidados de la herida, higiene personal, actividad física, sexual, alimentación y cómo administrar su medicación. Estas recomendaciones las deberá cumplir hasta que tenga la consulta con el cardiólogo rehabilitador.

## **CONSIDERACIONES ÉTICAS**

El presente trabajo y la exposición del mismo, es presentado de acuerdo con la Ley 26.529 donde se resguarda la confidencialidad de la información brindada por el paciente, familia, tutores y profesionales intervinientes interdisciplinariamente. Se resguarda la identidad del paciente, bajo las normas éticas y marco legal de dicha ley.

## **DISCUSIÓN**

En este tratamiento se respetó los cuidados y tiempos de la esternotomía para su consolidación, sin embargo no se incluyó una rehabilitación cardiovascular posquirúrgica o un acondicionamiento físico para la vuelta a las actividades a la vida diaria. Si bien estos pacientes tienen poca tolerancia al ejercicio por haber estado inactivos antes de la cirugía y hospitalizados, la sociedad argentina de cardiología (SAC) recomienda la inclusión de pacientes post cirugía valvular a programas de rehabilitación cardiovascular, para mejorar la capacidad funcional, mejorar la función cardíaca, promover la recuperación física y la calidad de vida. A pesar de que la SAC recomienda la incorporación de estos pacientes para mejorar la capacidad funcional, la calidad de vida y otros factores de riesgo, no existe evidencia sobre puntos finales duros como mortalidad, que compare pacientes que hicieron rehabilitación cardiovascular versus pacientes que no la hicieron (Sociedad argentina de cardiología, 2019).

Con respecto al soporte esternal, en este caso se usó una faja torácica para estabilizar el esternón, no obstante, se han desarrollado diversos dispositivos externos de estabilización esternal, aunque la

eficacia de cada uno puede ser cuestionable (Tewarie et al., 2012). Los resultados de algunos estudios demuestran una disminución significativa de las complicaciones de la herida esternal al comparar un estabilizador externo con respecto a ningún apoyo torácico. Se encontró que los dispositivos no elásticos fueron más efectivos para reducir las complicaciones esternales en comparación con el vendaje elástico. Además, otros estudios informaron una reducción significativa de la estancia hospitalaria media en pacientes que recibieron dispositivos de apoyo torácico no elásticos (Tsang et al., 2016).

Acerca de los ejercicios respiratorios según (Shakouri et al., 2015) y (Saito et al., 2017) entre otros autores coinciden que la fisioterapia respiratoria es efectiva para prevenir CP en pacientes con cirugía cardíaca. A pesar de eso, existen algunos estudios que indican que los ejercicios respiratorios no son necesarios en el caso de que el paciente no presente complicaciones respiratorias (Reeve et al., 2010).

En cuanto al abordaje de la EM, el enfoque que se usó fue restrictivo. El paciente tenía contraindicado la abducción de brazos en una fase inicial, con el objetivo de prevenir las CP y promover la osteosíntesis sólida del esternón al minimizar las fuerzas, pero tenía la capacidad de mover las manos y codos para actividades como la alimentación de manera independiente. Sin embargo, existen investigaciones actuales con enfoques no tan restrictivos que alientan a los pacientes a realizar movimientos de brazos sin carga dentro del rango de movimiento sin dolor, en el cual la progresión depende de la tolerancia del paciente (Adams et al., 2016).

Además, estudios comparativos entre abordajes restrictivos y no tan restrictivos no revelaron diferencias significativas en cuanto a complicaciones esternales ni a resultados en términos de dolor o función física de las extremidades. Este hallazgo sugiere que las precauciones menos restrictivas representan una alternativa válida, considerando la promoción de la consolidación ósea, y permiten a los pacientes llevar a cabo actividades cotidianas de manera independiente (Katijjahbe et al., 2018).



## CONCLUSIÓN

Como conclusión de este trabajo, me doy cuenta de la importancia fundamental de educar y preparar al paciente para la cirugía, brindándole información clara y detallada sobre los objetivos de los ejercicios y los cuidados correspondientes. Durante mi experiencia, he observado que al proporcionar esta información, logramos transmitir tranquilidad al paciente y reducir su nivel de ansiedad, lo que contribuye significativamente a su bienestar emocional y físico durante el proceso de recuperación.

Asimismo, destaco la relevancia de facilitar e impulsar la autonomía del paciente en actividades básicas, como el acto de desayunar por cuenta propia. Esta capacidad para realizar actividades cotidianas es un indicador clave de la evolución positiva del paciente. A través de estas acciones, podemos empoderar al paciente y fomentar su participación activa en su propio proceso de rehabilitación.

A pesar de que mi rotación se llevó a cabo en consultorios externos, he podido adquirir una experiencia muy valiosa en un área sumamente interesante y propia del ámbito hospitalario. Considero que compartir este caso con mis compañeros es una forma de enriquecer el conocimiento colectivo y promover el intercambio de experiencias entre profesionales en formación.

Si bien no todos los estudiantes tienen la oportunidad de rotar en un hospital, recomiendo que todos tengan la posibilidad de experimentar este entorno clínico.

## BIBLIOGRAFÍA

- Adams, J., Lotshaw, A., Exum, E., Campbell, M., Spranger, C. B., Beveridge, J., ... & Schussler, J. M. (2016, January). An alternative approach to prescribing sternal precautions after median sternotomy, "Keep Your Move in the Tube". In *Baylor University Medical Center Proceedings* (Vol. 29, No. 1, pp. 97-100). Taylor & Francis.
- Sociedad Argentina de cardiología. (2016). Servicios Personalizados. *Revista Argentina de Cardiología*, 84(2).
- BENDER, J., CONSTANTIN, I., CARRERO, M. C., MAKHOUL, S., BARATTA, S., CINTORA, F., & BAGNATI, R. P. (2021). Registro Argentino de Enfermedades Valvulares (ARGENVAL). *Revista argentina de cardiología*, 89(4), 301-308.
- Bordoni, B., & Escher Jr, A. R. (2021). Functional evaluation of the diaphragm with a noninvasive test. *Journal of Osteopathic Medicine*, 121(11), 835-842.
- Casado González, S., Lenza Alonso, C., & Chocrón Bentata, L. (2003). Tos crónica: Manejo en Atención Primaria. *Medifam*, 13(3), 61-67.
- Cahalin, L. P., LaPier, T. K., & Shaw, D. K. (2011). Sternal precautions: is it time for change? Precautions versus restrictions-a review of literature and recommendations for revision. *Cardiopulmonary physical therapy journal*, 22(1), 5-15.
- Chen, X., Hou, L., Zhang, Y., Liu, X., Shao, B., Yuan, B., ... & Guo, Q. (2019). The effects of five days of intensive preoperative inspiratory muscle training on postoperative complications and outcome in patients having cardiac surgery: a randomized controlled trial. *Clinical rehabilitation*, 33(5), 913-922.
- Derakhtanjani, A. S., Jaberi, A. A., Haydari, S., & Bonabi, T. N. (2019). Comparison the effect of active cyclic breathing technique and routine chest physiotherapy on pain and respiratory parameters after coronary artery graft surgery: A randomized clinical trial. *Anesthesiology and pain medicine*, 9(5).
- El-Ansary, D., LaPier, T. K., Adams, J., Gach, R., Triano, S., Katijjahbe, M. A., ... & Cahalin, L. P. (2019). An evidence-based perspective on movement and activity following median sternotomy. *Physical therapy*, 99(12), 1587-1601.

- El-Ansary, D., Waddington, G., Denehy, L., McManus, M., Fuller, L., Katijjahbe, M. A., & Adams, R. (2018). Physical assessment of sternal stability following a median sternotomy for cardiac surgery: validity and reliability of the sternal instability scale (SIS). *Int J Phys Ther Rehab*, 4(140), 2.
- Fernández-Carmona, A., Olivencia-Peña, L., Yuste-Ossorio, M. E., & Peñas-Maldonado, L. (2018). Ineffective cough and mechanical mucociliary clearance techniques. *Medicina Intensiva (English Edition)*, 42(1), 50-59.
- Fiore, J. F., Chiavegato, L. D., Denehy, L., Paisani, D. M., & Faresin, S. M. (2008). Do directed cough maneuvers improve cough effectiveness in the early period after open heart surgery? Effect of thoracic support and maximal inspiration on cough peak expiratory flow, cough expiratory volume, and thoracic pain. *Respiratory care*, 53(8), 1027-1034.
- Arch Bronconeumol. (2004). *Breathing with pursed lips*. *FisioPataletas*, 40(6), 279-282.
- Hernández García, S., Prendes Lago, E., Mustelier Oquendo, J., & Rivas Estany, E. (2014). Fase hospitalaria de la rehabilitación cardíaca. Protocolo para la cirugía cardíaca. *CorSalud*, 6(3), 246-256
- Gómez, A. G., Jaramillo, N. G., & Pérez, J. C. (2019). Extubación ultra fast-track vs. convencional tras cirugía cardíaca en un centro de referencia cardiovascular en Colombia. Estudio longitudinal. *Revista Española de Anestesiología y Reanimación*, 66(1), 10-17.
- Hamasaki, H. (2020). Effects of diaphragmatic breathing on health: a narrative review. *Medicines*, 7(10), 65.
- Harrison, T. R., Kasper, D. L., Hauser, S., Jameson, J. L., Fauci, A. S., Longo, D. L., & Loscalzo, J. (2016). *Harrison: principios de medicina interna*. V. 2. Capítulos 169 al 238.
- Henry, G. E., Tovar, C. H. D., Diaz, T. D., Martín, A. V., Gonzalez, L. G., & Pineiro, Y. L. (2018). Estenosis Valvular Aortica. *Revista Cubana de Cardiología y Cirugía Cardiovascular*, 24(1), 105-123.
- Holloway, C., Pathare, N., Huta, J., Grady, D., Landry, A., Christie, C., ... & Bopp, C. (2020). The impact of a less restrictive poststernotomy activity protocol compared with standard sternal precautions in patients following cardiac surgery. *Physical Therapy*, 100(7), 1074-1083.

- Hospital Juan Domingo Perón (2014). Guía para el paciente: Cuidado en el postoperatorio de cirugía cardíaca.
- Janssens, J. P. (2004). Physiologie de la toux. *Médecine et hygiène*, 2120-2126.
- Jordá, F. G., & Cortina, J. C. L. (2002). *Principios de cirugía cardíaca*. Universidad de Oviedo.
- Katijjahbe, M. A., Denehy, L., Granger, C. L., Royse, A., Royse, C., Bates, R., ... & El-Ansary, D. (2017). The Sternal Management Accelerated Recovery Trial (SMART)—standard restrictive versus an intervention of modified sternal precautions following cardiac surgery via median sternotomy: study protocol for a randomised controlled trial. *Trials*, 18, 1-14.
- Katijjahbe, M. A., Granger, C. L., Denehy, L., Royse, A., Royse, C., Bates, R., ... & El-Ansary, D. (2018). Standard restrictive sternal precautions and modified sternal precautions had similar effects in people after cardiac surgery via median sternotomy ('SMART'Trial): a randomised trial. *Journal of physiotherapy*, 64(2), 97-106.
- Kanwar, A., Thaden, J. J., & Nkomo, V. T. (2018, April). Management of patients with aortic valve stenosis. In *Mayo Clinic Proceedings* (Vol. 93, No. 4, pp. 488-508). Elsevier.
- Kisner, C., & Colby, L. A. (2005). *Ejercicios Terapeuticos*. Fundamentos y técnicas. Paidotribo.
- Nishimura, R. A. (2002). Aortic valve disease. *Circulation*, 106(7), 770-772.
- Nguyen, J. D., & Duong, H. (2019). Pursed-lip breathing.
- MacLeod, J. B., D'Souza, K., Aguiar, C., Brown, C. D., Pozeg, Z., White, C., ... & Hassan, A. (2022). Fast tracking in cardiac surgery: is it safe?. *Journal of cardiothoracic surgery*, 17(1), 69.
- Marquis-Gravel, G., Redfors, B., Leon, M. B., & Genereux, P. (2016). Medical treatment of aortic stenosis. *Circulation*, 134(22), 1766-1784.

- Marti Romeu, J., & Vendrell, M. (2013). Manual SEPAR de procedimientos: técnicas manuales e instrumentales para el drenaje de secreciones bronquiales en el paciente adulto. *Barcelona: Novartis*.
  
- Martínez Camacho, M. Á., Jones Baro, R. A., Gómez González, A., Pérez Nieto, O. R., Guerrero Gutiérrez, M. A., Zamarrón López, E. I., ... & Morgado Villaseñor, L. A. (2021). Movilización temprana en la Unidad de Cuidados Intensivos. *Medicina crítica (Colegio Mexicano de Medicina Crítica)*, 35(2), 89-95.
  
- Mingo, S., Moñivas, V., Cobo, M., Ruiz, L., Castedo, E., & Serrano, S. (2010). Cirugía valvular aórtica. Indicaciones y resultados. *Cirugía Cardiovascular*, 17(4), 351-361.
  
- Lakowsky, A., & López-Soutric, G. (2009). Prótesis valvulares cardiacas. *Prosac*, 4, 81-107.
  
- Pelliccia, A., Sharma, S., Gati, S., Bäck, M., Börjesson, M., Caselli, S., ... & Wilhelm, M. (2021). Guía ESC 2020 sobre cardiología del deporte y el ejercicio en pacientes con enfermedad cardiovascular. *Revista Española de Cardiología*, 74(6), e1-e73.
  
- Pieczkoski, S. M., Margarites, A. G. F., & Sbruzzi, G. (2017). Noninvasive ventilation during immediate postoperative period in cardiac surgery patients: systematic review and meta-analysis. *Brazilian Journal of Cardiovascular Surgery*, 32, 301-311.
  
- Reeve, J. C., Nicol, K., Stiller, K., McPherson, K. M., Birch, P., Gordon, I. R., & Denehy, L. (2010). Does physiotherapy reduce the incidence of postoperative pulmonary complications following pulmonary resection via open thoracotomy? A preliminary randomised single-blind clinical trial. *European journal of cardio-thoracic surgery*, 37(5), 1158-1166.
  
- Rosas, E. A. (2017). *Exploración cardiovascular: bases fisiopatológicas*. Editorial El Manual Moderno.
  
- Saito, H., Hatakeyama, K., Konno, H., Matsunaga, T., Shimada, Y., & Minamiya, Y. (2017). Impact of pulmonary rehabilitation on postoperative complications in patients with lung cancer and chronic obstructive pulmonary disease. *Thoracic Cancer*, 8(5), 451-460.

- Shahood, H., Pakai, A., Kiss, R., Eva, B., Szilagyi, N., Sandor, A., & Verzar, Z. (2022). Effectiveness of Preoperative Chest Physiotherapy in Patients Undergoing Elective Cardiac Surgery, a Systematic Review and Meta-Analysis. *Medicina*, 58(7), 911.
  
- Smith, J. Kundalh, R. Fouty, (2020). Forced Expiratory Technique with Open Glottis in Cardiac Surgery: A Systematic Review and Meta-Analysis. *Journal of Thoracic Disease*, 12(6), 3475-3484.
  
- Shakouri, S. K., Salekzamani, Y., Taghizadieh, A., Sabbagh-Jadid, H., Soleymani, J., Sahebi, L., & Sahebi, R. (2015). Effect of respiratory rehabilitation before open cardiac surgery on respiratory function: a randomized clinical trial. *Journal of cardiovascular and thoracic research*, 7(1), 13.
  
- Sociedad Argentina de cardiología (2019). Consenso argentino de rehabilitación cardiovascular. *Rev Arg Card*, 87(3), 1-57.
  
- Spadaccio C., Khalid, A., & Al-Attar, N. (2019). Recent advances in aortic valve replacement. *F1000Research*, 8.
  
- Tewarie, L. S., Menon, A. K., Hatam, N., Amerini, A., Moza, A. K., Autschbach, R., & Goetzenich, A. (2012). Prevention of sternal dehiscence with the Sternum External Fixation (Stern-E-Fix) corset—a randomized trial in 750 patients. *Journal of cardiothoracic surgery*, 7(1), 1-8.
  
- Turner, E., & Piccinini, F. (2022). Tratamiento moderno de la estenosis aórtica: reemplazo valvular aórtico 2022. *Revista Médica Clínica Las Condes*, 33(3), 201-209.
  
- Tsang, W., Modi, A., Ahmed, I., & Ohri, S. K. (2016). Do external support devices reduce sternal wound complications after cardiac surgery?. *Interactive cardiovascular and thoracic surgery*, 23(6), 957-961.
  
- Van der Schans C. P. (1997). Forced expiratory manoeuvres to increase transport of bronchial mucus: a mechanistic approach. *Monaldi archives for chest disease = Archivio Monaldi per le malattie del torace*, 52(4), 367–370.

- Vera, G. E. H., Tovar, C. H. D., Díaz, T. D., Martín, A. V., González, L. G., & Piñeiro, Y. L. (2018). Estenosis aórtica basada en la evidencia. *Revista Cubana de Cardiología y Cirugía Cardiovascular*, 24(1).
- Wenn, P., & Zeltser, R. (2022, Mayo 2). Enfermedad de la válvula aórtica. *Stat Pearls*.
- Wilches Luna, E. C. (2021). *Medición en fisioterapia cardiovascular pulmonar*. Ecoe Ediciones.
- Chen, X., Hou, L., Zhang, Y., Liu, X., Shao, B., Yuan, B., ... & Guo, Q. (2019). The effects of five days of intensive preoperative inspiratory muscle training on postoperative complications and outcome in patients having cardiac surgery: a randomized controlled trial. *Clinical rehabilitation*, 33(5), 913-922.

## ANEXOS

### Anexo 1

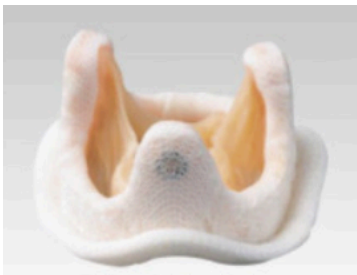#### Tratamiento quirúrgico (válvula mecánica)



Fuente de imagen: (Turner & Piccinini, 2022).

### Anexo 2

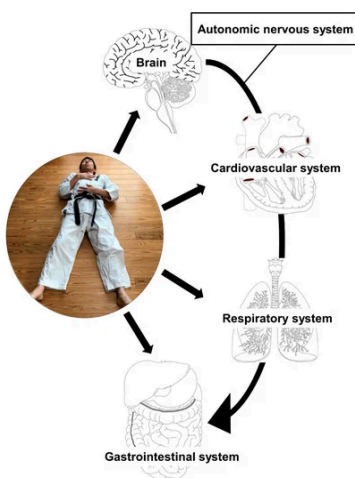
#### Tratamiento quirúrgico (válvula biológica)



Fuente de imagen: (Turner & Piccinini, 2022).

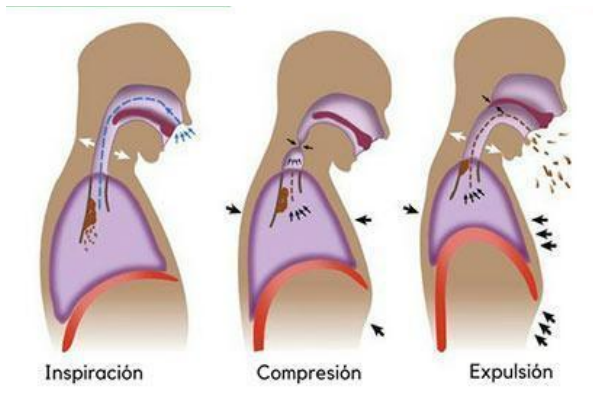
### Anexo 3

#### Beneficios de la RD



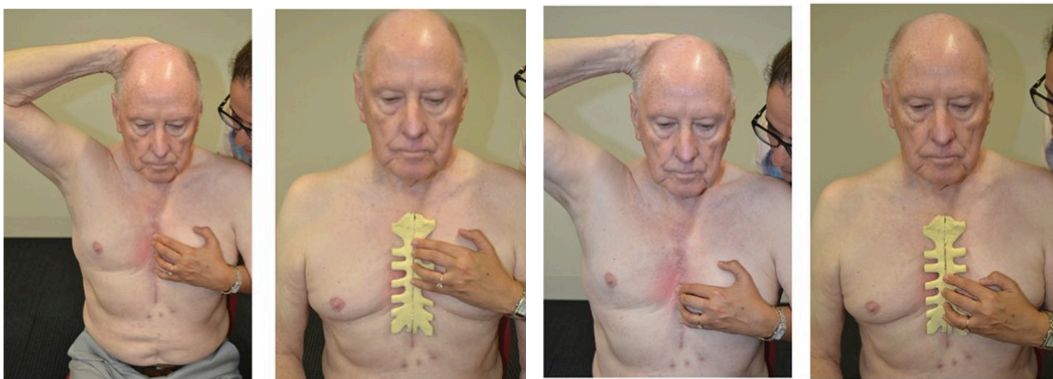
Fuente de imagen: (Hamasaki,2020).

### Anexo 4



Fuente de imagen: (Fernández et al, 2018)

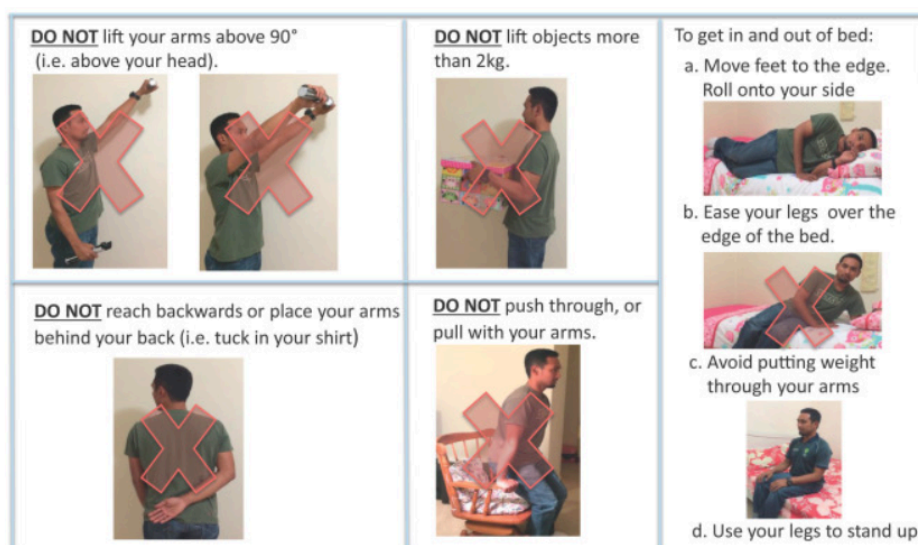### Anexo 5



Fuente de imagen: (El-Ansary et al., 2018).

### Anexo 6

#### Precauciones esternas



Fuente de imagen (Katijahbe et al., 2018)

**Anexo 7**

**Radiografía de paciente**

