

Licenciatura en Kinesiología y Fisiatría
Trabajo Final Integrador

Autor: Martín Ignacio Piuma

**ABORDAJE KINÉSICO
DEL HOMBRO CONGELADO**

2023

Tutora: Dra. Cecilia Murata
Tutor: Lic. Leonardo Mensi

Citar como: Piuma MI. Abordaje kinésico del hombro congelado. Licenciatura en Kinesiología y Fisiatría. Universidad ISALUD, Buenos Aires; 2023. <http://rid.isalud.edu.ar/handle/1/2606>

Dedicatoria

Dedicado a Marcela, mi madre, pieza fundamental, motor, quien apoyó incansablemente de principio a fin este gran proyecto; y a familia y amigos por su apoyo y motivación constante.

“Al ponerle fecha a un sueño se convierte en meta, una meta dividida en pasos se convierte en plan, y un plan apoyado por acciones se convierte en realidad”

Agradecimientos

Le agradezco a la paciente, por su generosidad, predisposición y actitud; y a mis tutores, Cecilia Murata, Carlos Cardozo y Leonardo Mensi por sus aportes, palabras y gestos que hicieron posible la realización de este trabajo.

Por otro lado, le agradezco a todo aquel que en este camino ha aportado profesional y humanamente desde un lugar basado en el respeto y la humildad, en especial, a Sebastián Cuyubamba, mi referente, por tantos aportes y dedicación hacia nuestra formación como kinesiólogos, pero principalmente, como personas.

RESUMEN

Contexto: El hombro congelado (HC) es una condición caracterizada por dolor y progresiva pérdida de movilidad del hombro, que ha sido catalogada como una condición enigmática y desafiante para los profesionales de la salud debido a su presentación y curso clínico, con inconsistencias en la evidencia científica respecto a su diagnóstico, evaluación y tratamiento.

Presentación del caso: Un abordaje kinésico de dos meses de duración fue realizado a una paciente de sexo femenino, de 55 años, con diagnóstico de hombro congelado, sin antecedentes de comorbilidades o lesiones relevantes. El abordaje fue dividido en cinco áreas específicas (educación, ejercicio terapéutico, facilitación neuromuscular propioceptiva, movilización articular y agentes físicos), basado en el diagnóstico del nivel de irritabilidad.

Resultados y seguimiento: Al finalizar el seguimiento se encontró un aumento en el AROM (flexión de 80° a 147°, abducción de 45° a 86°, rotación externa de 20° a 30°, rotación interna de 15° a 40°), en el PROM (flexión de 118° a 155°, abducción de 72° a 88°, rotación externa de 23° a 35°, rotación interna de 15° a 48°) y una disminución del dolor (diurno de 8/10 a 2/10, nocturno de 7/10 a 0/10).

Discusiones y conclusiones: A pesar de las limitaciones de esta presentación de caso único, los resultados (características y evolución) nos permitirían establecer relaciones con la información plasmada en la evidencia científica actual. En conclusión, considerando la literatura revisada de los últimos años, deberían establecerse criterios formales de diagnóstico y tratamiento para el hombro congelado, con investigaciones científicas de alta calidad metodológica.

Palabras clave: Hombro congelado; Capsulitis adhesiva; Kinesioterapia; Tratamiento.

ÍNDICE DE CONTENIDO

1.	INTRODUCCIÓN	1
2.	MARCO TEÓRICO	1
2.1	Características de la patología	1
2.1.1	Definición	1
2.1.2	Clasificación	2
2.1.3	Incidencia y prevalencia	2
2.1.4	Factores de riesgo	3
2.1.5	Fisiopatología	4
2.1.6	Historia natural	5
2.1.7	Diagnóstico	7
2.1.8	Diagnóstico diferencial y banderas rojas	8
2.2	Evaluación	10
2.2.1	Dolor	10
2.2.2	ROM: ROM Activo (AROM) y ROM Pasivo (PROM)	10
2.2.3	Movimientos isométricos resistidos	11
2.2.4	Palpación	11
2.2.5	Función	12
2.2.6	Catastrofización	12
2.3	Tratamiento	12
2.3.1	Educación	14
2.3.2	Ejercicio terapéutico	16
2.3.3	Facilitación Neuromuscular Propioceptiva (FNP)	19
2.3.4	Terapia manual: Movilización articular	20
2.3.5	Agentes Físicos	21
2.3.6	Otros tratamientos conservadores	21
2.4	Estado del arte	22
3.	PRESENTACIÓN DEL CASO CLÍNICO	24
3.1	Evaluación	24
3.1.1	Anamnesis	24
3.1.2	Examen físico	27
3.1.2.1	Observación	27
3.1.2.2	Palpación	28
3.1.2.3	ROM: AROM y PROM	28
3.1.2.4	Movimientos isométricos resistidos	28

3.1.3	Dolor.....	29
3.1.4	Función.....	29
3.1.5	Catastrofización.....	30
3.1.6	Exámenes complementarios.....	30
3.2	Diagnóstico kinésico.....	30
3.3	Objetivos de tratamiento.....	31
3.4	Plan de tratamiento.....	32
3.4.1	Educación.....	32
3.4.2	Ejercicio terapéutico.....	35
3.4.3	FNP.....	37
3.4.4	Terapia manual: movilización articular.....	37
3.4.5	Agentes físicos.....	38
4.	ANÁLISIS DE LOS RESULTADOS.....	38
5.	CONSIDERACIONES ÉTICAS.....	42
6.	DISCUSIÓN.....	42
7.	CONCLUSIÓN.....	45
8.	BIBLIOGRAFÍA.....	46
9.	ANEXOS.....	1
9.1	Anexo 1: Pain Catastrophizing Scale (Primera medición).....	1
9.2	Anexo 2: Informe RMN.....	1
9.3	Anexo 3: Ejercicios de estiramiento.....	2
9.4	Anexo 4: Ejercicios de fortalecimiento.....	4
9.5	Anexo 5: Ejercicios con contracción excéntrica.....	6
9.6	Anexo 6: Técnicas de FNP.....	7
9.8	Anexo 7: Movilización articular.....	1
9.9	Anexo 8: Modelo de Consentimiento informado.....	4

TABLA DE ABREVIATURAS

HC	Hombro congelado
ACV	Accidente cerebrovascular
MEC	Matriz extracelular
ROM	Range of motion
AVD	Actividades de la vida diaria
EVA	Escala visual analógica
RE	Rotación externa
RI	Rotación interna
MBA	Manipulación bajo anestesia
LCA	Liberación capsular artroscópica
FNP	Facilitación neuromuscular propioceptiva
TENS	Transcutaneous Electrical Nerve Stimulation
AINEs	Antiinflamatorios no esteroideos
ICE	Inyección de corticosteroides
AROM	Active range of motion
PROM	Passive range of motion
DASH	Disabilities of the arm, shoulder and hand
PCS	Pain catastrophizing scale
RMN	Resonancia magnética nuclear
ECA	Ensayo clínico aleatorizado

ÍNDICE DE TABLAS

Tabla 1. Factores de riesgo para el desarrollo de HC (Millar et al.2022)	3
Tabla 2. Regla de "inclusión" y "exclusión" (Kelley et al. 2013)	10
Tabla 3. Semiología del dolor.....	29
Tabla 4. Educación	34
Tabla 5. Programa de ejercicios domiciliarios	37
Tabla 6. Planificación y diseño del caso.....	39
Tabla 7. Correlaciones entre dolor, AROM, PROM, función y catastrofización.....	41

ÍNDICE DE FIGURAS

Figura 1. Etapas del HC (Millar et al. 2022)	6
Figura 2. Algoritmo para diagnóstico diferencial e identificación de banderas rojas en HC (Millar et al. 2022).....	9
Figura 3. Diagnóstico del nivel de irritabilidad del tejido (Kelley et al. 2013).....	14
Figura 4. Observación	27
Figura 5. Examinación del AROM y PROM	28
Figura 6. Evolución de la variable “Dolor”	40
Figura 7. Evolución de la variable “AROM”	41
Figura 8. Evolución de la variable “PROM”	42

1. INTRODUCCIÓN

El hombro congelado (HC) es una condición caracterizada por dolor y pérdida de movilidad tanto activa como pasiva (1), que afecta del 2% al 5% de la población general (2). Clásicamente ha sido catalogada como una condición enigmática, con inconsistencia y ambigüedad en la evidencia sobre sus características, diagnóstico, evaluación y tratamiento (3). Por este motivo, el abordaje general de una persona con HC puede representar un desafío para los profesionales de la salud, ya que no existe actualmente un modelo de manejo realmente basado en evidencia científica sólida (1,3) y en particular para el abordaje kinésico, debido a que no existe consenso sobre cuál es la mejor estrategia terapéutica (1,2).

El objetivo de este trabajo es presentar un caso de una paciente de sexo femenino de 55 años con diagnóstico de hombro congelado. Los objetivos específicos son detallar la evidencia científica actual existente sobre la condición, describir el abordaje kinésico del caso de dos meses de duración realizado en un consultorio externo de la Ciudad Autónoma de Buenos Aires, y por último analizar los resultados de la intervención, intentando reflexionar sobre la relación existente entre aspectos teóricos y prácticos del HC, sus implicancias con la práctica kinésica y responder a las preguntas de si es realmente una condición enigmática y por qué.

2. MARCO TEÓRICO

2.1 Características de la patología

2.1.1 Definición

El “hombro congelado” es una condición caracterizada por dolor y restricción funcional de la movilidad tanto activa como pasiva de la articulación glenohumeral, en presencia de una radiografía de hombro normal (4,5).

A pesar de que los términos hombro congelado y capsulitis adhesiva han sido utilizados ampliamente y considerados sinónimos, actualmente se prefiere el uso del término “hombro congelado” y se desalienta el uso de “capsulitis adhesiva” debido a que no existe evidencia contundente que demuestre que exista capsulitis y/o adherencias en todos los casos donde la condición está presente (6).

2.1.2 Clasificación

El hombro congelado se clasifica en (4,7):

*Primario (idiopático): es considerado el diagnóstico para todos los casos en los cuales una etiología subyacente o condición asociada no pueda ser identificada.

*Secundario: incluye todos los casos para los cuales una etiología subyacente o condición asociada pueda ser identificada. Este es subdividido en tres categorías:

-Intrínseco: asociado con trastornos del manguito rotador (tendinopatías o rupturas parciales o totales), tendinopatía bicapital, o calcificaciones tendinosas.

-Extrínseco: asociado con anomalías identificables remotas al hombro en sí mismo. Ejemplos podrían incluir asociaciones con cirugías pectorales, radiculopatía cervical, accidente cerebrovascular (ACV), Enfermedad de Parkinson o problemas extrínsecos más locales como fractura diafisaria humeral o fractura de clavícula.

-Sistémico: asociado con trastornos sistémicos, incluyendo diabetes mellitus, hiper o hipotiroidismo, entre otras condiciones que han sido asociadas con el desarrollo del HC.

Esta categorización representa un marco teórico, pero no existe evidencia respecto a su habilidad de guiar la toma de decisiones sobre el tratamiento o pronosticar resultados (8).

2.1.3 Incidencia y prevalencia

La incidencia y prevalencia exacta del HC es desconocida, pero diversos estudios afirman que afecta aproximadamente del 2% al 5% de la población general (1,9,13). La prevalencia del HC en pacientes con diabetes mellitus aumenta hasta un 39% (2).

Principalmente afecta a personas entre 40 a 65 años (3,9-11,13), con un pico en la mitad de los 50' (1).

Parecería afectar más a las mujeres que a los hombres (1,3,10,12,13).

El MS no dominante parecería resultar más afectado (11,13), y en hasta un 17% de los pacientes con HC, el hombro contralateral resultará afectado entre los 5 años posteriores (1,3,13). Raramente afecta al mismo hombro dos veces (14).

2.1.4 Factores de riesgo

El HC ha sido relacionado a un rango de comorbilidades, incluyendo enfermedades cardiovasculares, enfermedad de Parkinson, accidente cerebrovascular (ACV), hipertiroidismo, y en particular, diabetes mellitus, donde la incidencia del HC puede ser cercana al 60% (Tabla 1) (1,9,15,16). También ha sido relacionado al hipotiroidismo, hiperlipidemia y enfermedades autoinmunes. Estas comorbilidades son encontradas en más del 80% de los individuos diagnosticados con HC, con más del 35% teniendo más de tres condiciones asociadas. También puede estar relacionado a lesiones del hombro o períodos de inmovilización (10). Otros factores de riesgo asociados con el HC son tabaco, obesidad y bajos niveles de actividad física. Además, el riesgo de desarrollar HC es mayor en individuos con enfermedad de Dupuytren, una alteración fibrótica de la fascia palmar que tiene una fisiopatología muy similar al HC. El HC es la principal causa de dolor de hombro luego de un ACV (1). Luego de tener HC en un lado, el riesgo individual de desarrollar HC en el hombro contralateral aumenta del 5% al 34% (8).

Factores de riesgo para el HC		
Sistémicos	Extrínsecos	Intrínsecos
*Diabetes mellitus	*Enfermedad cardiopulmonar	*Tendinopatía del manguito rotador
*Hipotiroidismo	*Radiculopatía cervical	*Rupturas parciales o totales del manguito rotador
*Hipertiroidismo	*ACV	*Tendinopatía bicipital
*Hipoadrenalismo	*Fractura humeral	*Tendinopatía calcificante
*Hiperlipidemia	*Enfermedad de Parkinson	*Artrosis acromioclavicular
	*Cirugía axilar o pectoral	
	*Radioterapia	

Tabla 1. Factores de riesgo para el desarrollo de HC (Millar et al.2022)

Los pacientes con diabetes mellitus y HC suelen tener un curso de la condición más prolongado, y refractario al tratamiento conservador comparado con pacientes sin diabetes. (1,16)

Curiosamente, los pacientes que toman medicamentos hipolipemiantes (como las estatinas) no tienen un mayor riesgo de desarrollar HC, a diferencia de los que toman medicamentos antihiper glucémicos.

Esta observación sugiere que una reducción en los lípidos séricos o el consumo de medicamentos hipolipemiantes podría ser protector, lo cual es consistente con los efectos antiinflamatorios y antifibróticos de las estatinas en otras condiciones (1).

Actualmente no existe una relación definitiva entre muchas de estas condiciones y el HC (15), y ninguno de estos factores presenta un rol causativo directo (1).

2.1.5 Fisiopatología

Un disparador, generalmente sistémico (por ejemplo, un estado metabólico alterado), extrínseco (por ejemplo, inmovilización del hombro luego de un trauma o cirugía) o intrínseco (patología del manguito rotador), induce a un ambiente proinflamatorio y pro-fibrótico en el cual diferentes factores solubles influyen el comportamiento celular. La sustancia P induce la producción y la liberación de neuropéptidos por los mastocitos, que afecta la activación de los fibroblastos y la producción de la matriz. Citoquinas proinflamatorias como IL-1, IL-6, HMGB1 y IL-17^a, y factores de crecimiento estimulan la activación de fibroblastos, proliferación y un ciclo de feedback positivo llevando a una mayor producción de citoquinas y factores de crecimiento. Las citoquinas también inducen la activación de las células T y la producción de IL-17A, mientras que la abundancia de macrófagos, células B y células dendríticas están aumentadas. Todos estos factores, en conjunto con stress mecánico y un desbalance en la matriz, inducen la transdiferenciación de fibroblastos hacia miofibroblastos, que lleva a la fibrosis y contractura del tejido (1).

La cápsula sana es colagenosa en estructura, compuesta principalmente de colágeno tipo I denso y haces de fibras elásticas con pocas fibras nerviosas y vasos sanguíneos. El principal tipo de célula entre la membrana es el fibroblasto, que mantiene la salud capsular produciendo las proteínas de la matriz extracelular (MEC) que generan una estructura de apoyo, pero flexible. En el HC, existe fibrosis y engrosamiento del tejido conectivo de la cápsula articular así también como de la membrana sinovial adyacente. La fibroproliferación resulta en un mayor número de fibroblastos produciendo más proteínas de la MEC, que resulta en una estructura densa y con poca organización fibrilar. Estos cambios fibróticos son acompañados por inflamación, neoangiogénesis y neoinervación. La consecuencia es un volumen articular reducido y una mayor rigidez de la cápsula, causando movimiento restringido y dolor. Estos cambios dirigen el curso clínico del HC (1).

No ocurren adherencias de la cápsula articular a la cabeza humeral (15).

Entonces, el HC está caracterizado por una fibrosis fibroproliferativa del tejido de la cápsula articular, que podría ser modulada por mediadores que incluyen citoquinas, factores de crecimiento y enzimas, en particular, metaloproteinasas de la matriz, con evidencia creciente de la participación de mediadores inflamatorios y diferentes células inmunes. La característica histológica del HC es la presencia de un matriz de fibroblastos y miofibroblastos que contienen colágeno tipo I y III que resulta en un desbalance entre la degradación, remodelación y regeneración de la MEC (1), engrosamiento y fibrosis del intervalo rotador, obliteración y formación de cicatrices en el receso subescapular, contracción del receso axilar (parte anterior e inferior de la cápsula) y del ligamento coracohumeral (15). Parece comenzar como una reacción inflamatoria que progresa hacia una contractura fibrótica de la cápsula articular (3,6,17).

Además, la contractura capsular podría no ser la única causa de la restricción del ROM (range of motion), se ha demostrado que luego de recibir anestesia general, un pequeño grupo de pacientes con HC exhibieron un aumento en el ROM del hombro, sugiriendo que la “protección muscular” podría tener un rol parcial en la restricción del ROM en el HC (18).

2.1.6 Historia natural

El HC generalmente progresa a través de tres etapas superpuestas (Figura 1) (1,15):

- Etapa I: “congelación” /inflamación
- Etapa II: “congelado” /rigidez
- Etapa III: “descongelación” /resolución de los síntomas

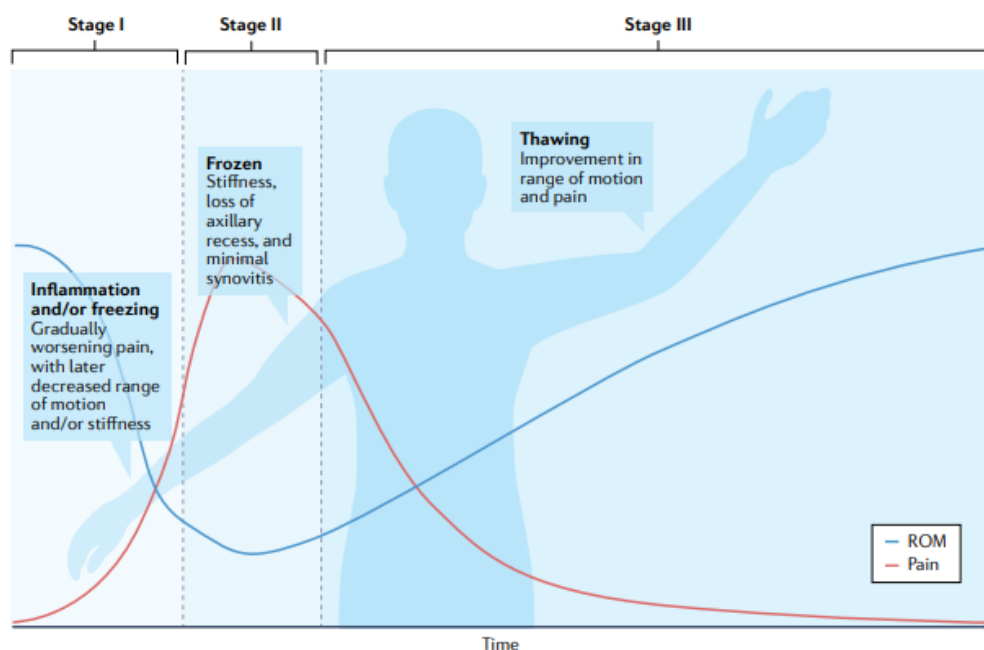


Figura 1. Etapas del HC (Millar et al. 2022)

La etapa I está caracterizada por un comienzo gradual de dolor de hombro difuso, severo que generalmente es peor por la noche, pero sin una apreciable limitación en la movilidad, y puede durar de 2 a 9 meses. La etapa II involucra un amesetamiento en la intensidad del dolor, pero esta más asociada con una mayor rigidez que resulta en una considerable pérdida de la función del hombro, principalmente en flexión, abducción, rotación interna y externa, que afecta particularmente las actividades de la vida diaria (AVD) del paciente, y puede durar de 4 a 12 meses. La etapa III está caracterizada por reducción de dolor (particularmente el dolor nocturno), con dolor al final del ROM, y una mejora gradual en la rigidez a través de meses a años, aproximadamente 5 a 26 meses (1,6,10).

Algunos autores han propuesto dividir el curso del HC en dos etapas (15,16,19):

- “Dolor predominante”
- “Rigidez predominante”

A pesar de que el HC ha sido considerado una condición “autolimitante” (1-2 años de recuperación) y que la mayoría de los pacientes muestran una resolución completa de los síntomas, varios estudios han mostrado que muchos de los síntomas asociados con el HC, como el dolor o la rigidez, persisten en un 20-50% de los pacientes (1,9,10), y aunque aproximadamente el 10% de los pacientes nunca recuperan un ROM completo, esta pérdida de movilidad es raramente limitante funcionalmente (3). La duración promedio del HC es de 30 meses, con un rango de 12 a 42 meses (15). Si el HC es una condición autolimitante que podría evolucionar correctamente sin intervención o si su resolución

requiere tratamiento permanece incierto (20), y la evidencia de una recuperación completa sin un tratamiento supervisado es escasa y de baja calidad metodológica, lo que sería contradictorio con la teoría “autolimitante” (2).

2.1.7 Diagnóstico

No existe un test “gold standard” definitivo para diagnosticar el HC, y el mismo está basado en: la historia del paciente, la examinación clínica, exclusión de otras patologías y una radiografía glenohumeral normal (15). El diagnóstico del HC está plagado de ambigüedad, inconsistencia y confusión para los profesionales de la salud, y actualmente no existe un criterio reconocido formalmente (1,19).

El diagnóstico es clínico (8,15,16):

- Una anamnesis completa, dolor de comienzo insidioso y progresivo gradual, difuso en la región deltoidea, peor por la noche con alteraciones del sueño.

- Dolor al final del ROM en movimientos de flexión, abducción, rotación interna y especialmente en rotación externa (RE), en conjunto con restricción de este movimiento activo y pasivo.

- Exclusión de otras condiciones a través de la historia o radiografías normales.

Estos hallazgos son considerados criterios para el diagnóstico del HC (8,15,16,21). Actividades funcionales como alcance de objetos por encima de la cabeza, detrás de la espalda, o hacia los costados pueden ser dificultosas debido al dolor y/o la rigidez (8).

Con respecto a los síntomas, el dolor en el HC generalmente es reportado en un patrón amplio y difuso alrededor del hombro, escápula, pecho y hacia la parte superior del brazo, usualmente por encima del codo, lo que especialmente en las primeras etapas puede hacer al HC difícil de distinguir de otras patologías de hombro como tendinopatías del manguito rotador, artrosis y dolor proveniente de fuentes cervicogénicas (1). Este dolor suele ser descripto como constante, profundo y severo (1,12). El inicio suele ser insidioso o a causa de un evento traumático menor que puede coincidir con el primer reconocimiento de los síntomas del paciente, suele ser peor por la noche, trayendo alteraciones del sueño, con un aumento progresivo en la intensidad, y la mayoría de los pacientes suelen estar cómodos con el MS al costado del cuerpo, pero generalmente describen un repentino, transitorio e insoportable dolor con movimientos en rangos finales abruptos (7).

La pérdida de ROM, tanto activo como pasivo, es el rasgo característico del HC (1,12) y en más de un plano, con más de un 50% comparado bilateralmente o más de 30° de ROM pasivo en RE, con todos los rangos finales dolorosos (7).

Las radiografías son necesarias para excluir otras condiciones (luxación, artrosis, fractura, necrosis avascular, osteosarcoma) que podrían restringir el movimiento dolorosamente y enmascarar un HC (15).

Se ha argumentado que la resonancia magnética nuclear (RMN) puede identificar rasgos patoanatómicos característicos del HC, como engrosamiento y aumento de la cápsula, el receso axilar y el intervalo rotador. Sin embargo, estos hallazgos no son capaces de establecer el pronóstico o la severidad de los síntomas, y no son necesarios para el diagnóstico del HC (15,22).

2.1.8 Diagnóstico diferencial y banderas rojas

Alcanzar el diagnóstico de HC puede llevar tiempo y superponerse con otros diagnósticos erróneos, debido a las múltiples condiciones que se podrían presentar con aumento de dolor (15). Algunas pueden ser provenientes del hombro (alteraciones del manguito rotador como tendinopatías o rupturas, artrosis, alteraciones en la articulación acromioclavicular, infección o luxación traumática) y otras provenientes de estructuras remotas al hombro (dolor referido de la columna cervical, miocárdico o diafragmático, fibromialgia reumática, o tumores pulmonares o metástasis) (23). El dolor y la mínima pérdida de ROM en un estadio temprano de la etapa I del HC podría ser confundido con una tendinopatía del manguito rotador, aunque el ROM no empeora progresivamente en la tendinopatía del manguito rotador mientras esto ocurre en el HC (6). Es por eso que especialmente en el comienzo de la condición, cuando el dolor de hombro imita a otras patologías de hombro, pueden establecerse diagnósticos erróneos, que podrían llevar a exámenes complementarios innecesarios, e intervenciones aceleradas y, además, estas técnicas de tratamiento, agresivas e incorrectas, podrían tener un efecto negativo sobre la sintomatología del paciente (2).

Por lo tanto, resulta de vital importancia, en primer lugar, descartar banderas rojas: historia de cáncer, pérdida de peso inexplicable, o una masa o deformidad inexplicable que podrían indicar la presencia de un tumor; rubor, fiebre o malestar sistémico que podría indicar infección; traumatismos con pérdida de movilidad en rotación y forma normal del hombro que podría indicar una luxación sin reducir; traumatismos con un dolor discapacitante agudo con debilidad significativa que podría

indicar ruptura del manguito rotador; y un déficit sensitivo o motor significativo inexplicable que podría indicar una lesión neurológica (23)

Se ha propuesto un algoritmo para el diagnóstico diferencial del HC y el descarte de banderas rojas (1) (Figura 2):

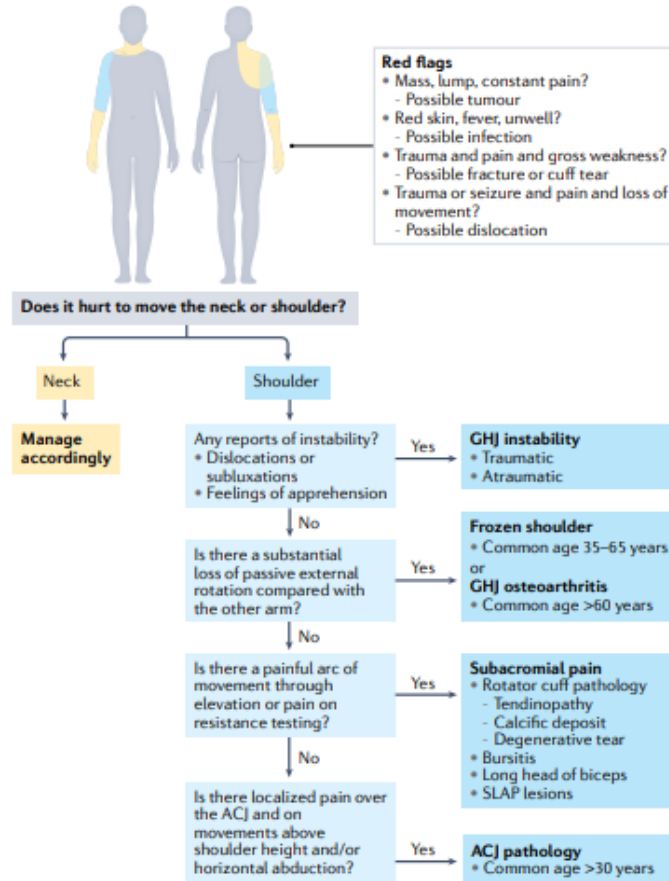


Figura 2. Algoritmo para diagnóstico diferencial e identificación de banderas rojas en HC (Millar et al. 2022)

Existe una regla de “inclusión” y “exclusión” para el diagnóstico diferencial del hombro congelado (Tabla 2) (8):

Incluir si:	Excluir si:
<ul style="list-style-type: none"> -Edad entre 40 a 65 años -Inicio gradual y empeoramiento progresivo del dolor y la rigidez -El dolor y la rigidez disturban el sueño, la higiene, vestirse y actividades de alcance -El ROM pasivo está limitado en múltiples direcciones, con la RE siendo la más limitada, especialmente en aducción -El ROM en RE y RI disminuyen con una abducción de hombro de 45° a 90° -El rango final del ROM pasivo reproduce los síntomas reportados por el paciente -El deslizamiento articular/movimientos accesorios están limitados en múltiples direcciones 	<ul style="list-style-type: none"> -ROM pasivo normal -Signos radiográficos de artrosis -El ROM en RE y RI aumenta con abducción de hombro de 45° hacia 90° -Provocación del dolor reportado por el paciente a la palpación de la miofascia subescapular -Test de tensión nerviosa del MS reproduce los síntomas reportados por el paciente, y el dolor de hombro puede ser aumentado o disminuido alterando las posiciones de tensión nerviosa -El dolor de hombro es reproducido con la palpación de la salida de la raíz nerviosa correspondiente

Tabla 2. Regla de "inclusión" y "exclusión" (Kelley et al. 2013)

2.2 Evaluación

2.2.1 Dolor

La evaluación del dolor a través de la escala visual analógica (EVA) es una medida fácil y reproducible para medir la limitación en actividades y la función, especialmente el dolor al dormir, y en actividades como vestirse o alcanzar cosas sobre la cabeza o detrás de la espalda, a modo de adición de los cuestionarios autoreportados (8).

El dolor en esta patología suele ser severo, constante y profundo durante las primeras etapas, especialmente durante la noche, donde además puede interrumpir la continuidad del sueño (despertar y privación del sueño) (1,21). El dolor en el hombro congelado suele ser descripto en un patrón amplio y difuso alrededor del hombro, escápula, pecho y hacia el brazo superior, usualmente por encima del codo, lo que, en primeras etapas, lo hace difícil de distinguir de otras patologías como tendinopatías del manguito rotador o dolor de fuentes cervicogénicas (1).

2.2.2 ROM: ROM Activo (AROM) y ROM Pasivo (PROM)

Se evalúa bilateralmente debido a las diferencias individuales entre personas sanas, que impide que se establezcan valores de referencia (24). Además, se debe considerar el miembro dominante, ya que el ROM puede no ser el mismo para ambos (24).

Se define como la cantidad de rango de movimiento activo y pasivo de la articulación glenohumeral medida con un goniómetro standard, en decúbito supino y se recomienda su evaluación tanto activa como pasiva (8). La disminución en el ROM activo y pasivo está esencialmente asociada con el hombro congelado pero los criterios objetivos que son considerados para constituir un hallazgo positivo son conflictivos (1).

También se considera importante apreciar la calidad de la resistencia al movimiento al final del movimiento pasivo (“end feel”), debido a que los movimientos pasivos glenohumerales suelen estar limitados a causa de dolor antes o en el rango final, y la protección muscular podría ser apreciada como rango final, enmascarando un end feel capsular (7).

A pesar de que la rotación externa (RE) tanto en posición neutra como en abducción de 90° se encuentra reducida en pacientes con hombro congelado, la rotación interna (RI) suele estar más afectada especialmente en abducción cercana a los 90°. El patrón de pérdida de RI es consistente con rigidez capsular en la banda posterior del ligamento glenohumeral inferior, que resiste la RI en abducción, pero no en aducción. Estas influencias posicionales en el ROM disponible en las rotaciones contribuyen a falta de consistencia para apoyar un patrón capsular único (25).

Los movimientos glenohumerales accesorios o “juego articular” de deslizamiento podrían ser evaluados en el HC (8). Se compara la cantidad de movimiento disponible y el end feel bilateralmente, y modificaciones en los síntomas (24).

2.2.3 Movimientos isométricos resistidos

Debido a que el tejido capsular no es contráctil, la evaluación muscular isométrica en rangos medios disponibles de movimiento debería provocar poco o nulo dolor en pacientes con hombro congelado, y puede ser útil para el diagnóstico diferencial de, por ejemplo, tendinopatías del manguito rotador (1,24).

2.2.4 Palpación

La palpación no suele ser dolorosa en el HC a menos que la cápsula sea estirada (24). Los pacientes con HC suelen presentar mayor actividad electromiográfica del trapecio superior comparados con grupos control en personas sanas (26).

2.2.5 *Función*

El cuestionario DASH (Disabilities of the Arm, Shoulder and Hand) es una medida de resultado funcional validada que es recomendada para su uso en pacientes con HC en una guía de práctica clínica debido a la aceptación y estudio de sus propiedades psicométricas (8).

2.2.6 *Catastrofización*

Se debería examinar la presencia de aspectos psicosociales que podrían afectar el proceso de toma de decisiones y el pronóstico en la rehabilitación (8). Identificar tendencias o creencias cognitivas durante la evaluación podría dirigirnos a utilizar estrategias de educación al paciente específicas para optimizar los resultados de la intervención kinésica (8).

El efecto de la dosis de ejercicio sobre el dolor de hombro puede ser atenuado por mecanismos anormales de dolor como, una ganancia aumentada de mecanismos centrales de dolor o hipersensibilidad dolorosa y pensamientos negativos frente al dolor, como la catastrofización. Se ha sugerido que el ejercicio tendría la capacidad de normalizar algunos de los mecanismos anormales de dolor, pero esto requiere que los ejercicios no se interrumpan en base a una respuesta de dolor inmediata. Esta respuesta puede ser impedida por pensamientos negativos frente al dolor (como catastrofización), que se ha relacionado a una mayor hiperalgesia post ejercicio y mayor percepción de esfuerzo durante el ejercicio, que podría reducir la predisposición a continuar con el mismo (27). Clausen et al. en el año 2023 (27), encontró que usar un abordaje que permita la realización de ejercicios con dolor podría ser contraproducente en presencia de catastrofización (mayor o igual a 16 puntos en la Pain Catastrophizing Scale), y diferentes estrategias podrían ser relevantes dependiendo del nivel de catastrofización.

2.3 Tratamiento

Aún no existe un modelo de manejo basado realmente en la evidencia para el HC (1,3). Existe un amplio espectro de tratamientos disponibles, y estos varían acorde a la etapa de la patología (1,17). Hay consenso sobre que el manejo conservador es el tratamiento inicial de elección para el HC (1,3,10), y estos manejos iniciales conservadores, entre los que se encuentra la kinesiología, podrían ser efectivos en hasta el 90% de los pacientes (12). Otras opciones de manejo conservador, como el abordaje farmacológico o la inyección de corticosteroides, serán discutidas más adelante en este apartado. El manejo quirúrgico, como la manipulación bajo anestesia (MBA) o la liberación capsular artroscópica (LCA), es considerado sólo luego del fallo del manejo conservador, y estos procedimientos quirúrgicos son heterogéneos, con inconsistencia sobre sus beneficios y riesgos iatrogénicos (1,5,15,28).

La kinesiología acelera la reducción del dolor y la mejora en el ROM, comparada con ningún tratamiento, pero estas mejoras parecerían ser a corto plazo, y no está demostrada la reducción en la duración de la condición (1,2).

Actualmente no existe consenso sobre la efectividad de los tratamientos kinésicos en el HC (9), y en general, los pacientes en la etapa II/III responden mejor a la kinesiología (1,9). El mecanismo biológico exacto por el cual la kinesiología mejora la curación del tejido no es comprendido todavía, pero se cree que facilita la producción de colágeno y la curación tendinosa (9).

A pesar de que la condición mejora con el tiempo, es probable que rangos de movimientos completos y libres de dolor no sean restablecidos en todos los pacientes (15). De hecho, un tratamiento exitoso no significa que el paciente logre un ROM completo, un resultado exitoso podría ser definido como una reducción del dolor significativa, mejora en la función y altos niveles de satisfacción del paciente (8). La duración promedio de la condición es de 30 meses (15).

Para guiarnos a decidir la frecuencia, intensidad, duración y tipo de tratamiento es importante conocer el nivel de “Irritabilidad” del tejido, con el objetivo de que la dosificación óptima de tratamiento sea acorde al estado del tejido que se está tratando (Figura 3) (1,8,29). Irritabilidad es un término que refleja la habilidad del tejido de manejar el stress físico, y podría estar relacionado al estado físico y la cantidad de actividad inflamatoria presente (8). La determinación del nivel de irritabilidad está basada en la examinación de la intensidad del dolor, presencia de dolor nocturno, presencia de dolor en una trayectoria de movimiento y si existe diferencia entre el AROM y el PROM, en conjunto con el nivel de discapacidad reportado por el paciente (2,8).

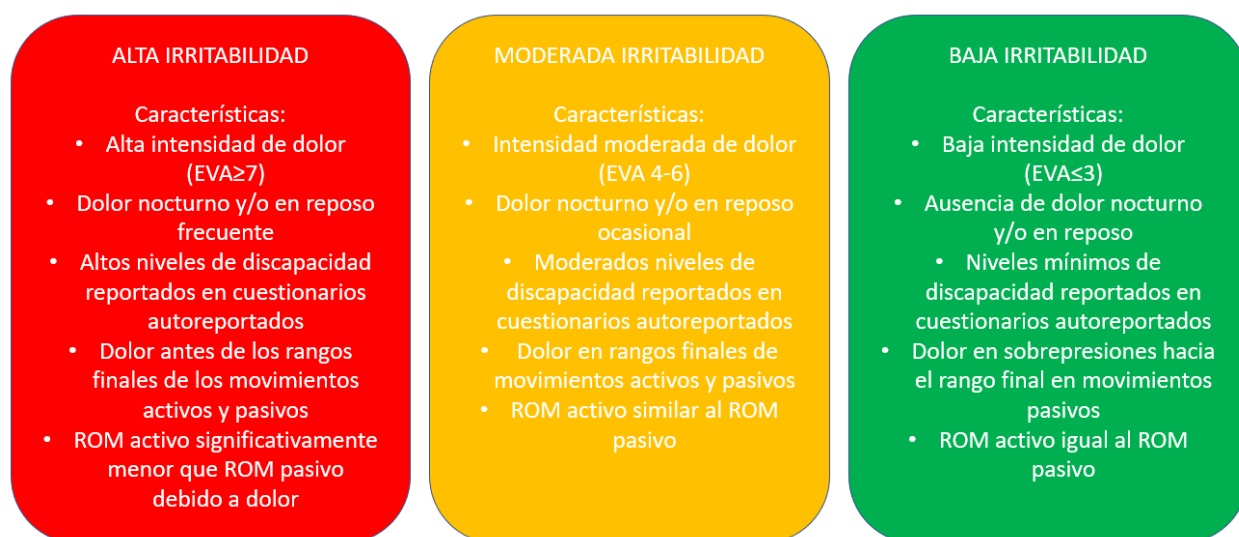


Figura 3. Diagnóstico del nivel de irritabilidad del tejido (Kelley et al. 2013)

Se encontró que una rehabilitación intensa, es decir, realizando movilización y ejercicios superando los límites de dolor podría ser contraproducente comparada con una rehabilitación activa y activo-asistida entre los límites de dolor, en pacientes con HC en la etapa I de la condición (30).

2.3.1 Educación

Una vez que el diagnóstico es establecido, el primer paso en el manejo del HC es la educación al paciente (2,10,15). Es considerada una de las intervenciones iniciales más importantes, y podría ayudar a disminuir la ansiedad y una mejora subjetiva de los síntomas (31), además de efectos sustanciales sobre el dolor y la función (1), preparándolos para la progresión en etapas de la condición y su recuperación (3,8). Esta información debería brindarse de una manera imparcial, basada en la evidencia y centrada en el paciente (1,15).

Generalmente los pacientes quieren y necesitan saber (3,8,10,15):

*¿Qué es el hombro congelado?

*¿Qué lo causa?

*¿Por qué yo?

*¿Cuánto durará? Información sobre la historia natural de la condición. Podría ayudar a reducir la frustración y aliviar los miedos del paciente

*¿Cuáles son los tratamientos disponibles? Riesgos, beneficios, costos y resultados esperables

*¿Qué tan efectivos son?

*¿Cuáles son los resultados esperables? Es probable que un ROM completo no sea restablecido

Entender la causa, la seriedad y los resultados posibles fue considerado importante para los pacientes con HC, además de que superar los síntomas como el dolor, y recuperar la funcionalidad fue considerada su prioridad en una encuesta (31).

Probablemente sea necesario que el paciente sepa y espere que (16):

-Al principio, el dolor sea el problema principal, puede esparcirse y ser difuso alrededor del hombro y brazo, sea peor en la cama, especialmente al recostarse sobre el lado afectado, perturbando el sueño.

-Luego, el dolor lentamente se atenúa, pero aumenta la rigidez, convirtiéndose en el principal problema, antes de resolverse gradualmente.

-El proceso completo puede durar desde meses hasta años, pero el dolor no persistirá todo el tiempo.

También podrían ser importantes las modificaciones de la actividad y el automanejo del dolor (2,8,16), que deberían ser estrategias claras y simples sobre sus actividades recreacionales u ocupacionales según sus necesidades (1):

- “Usa tu brazo para mantener el movimiento, e impedir una inmovilización autoimpuesta. Usarlo no lo dañará. Sin embargo, evita agravar tu dolor realizando actividades más allá de tu umbral de dolor o realizando compensaciones (principalmente escapulares). Es decir, la actividad funcional y los ejercicios deben ser realizados en un rango libre de dolor.”

- “En la cama, sostén tu brazo con almohadas, esa posición puede reducir el dolor, y además funcionar como recordatorio para no rolar sobre ese lado.”

- “El calor (por ej. almohadillas eléctricas) podría ser beneficioso”. Esto es debido a que el calor podría reducir la expresión de angiogénesis (15). Agentes físicos de termoterapia superficial como este, han probado ser efectivos para modular el dolor en pacientes con HC, con tiempos de aplicación de 20 minutos (32).

-A medida que el tiempo pase, sentirás menos necesidad de modular el dolor.

2.3.2 Ejercicio terapéutico

Es efectivo y fuertemente recomendado para reducir el dolor, mejorar el ROM tanto a corto como largo plazo y mejorar la función en pacientes con HC en la etapa II/III (9,10,13). Los planes de tratamiento que incluyen ejercicios resultan en una mayor ganancia de AROM en comparación con planes sin ejercicio (13). Parámetros sobre la dosificación óptima del ejercicio para el HC como la intensidad, frecuencia o duración aún no están determinados, y no existe un régimen específico de ejercicios (9). El tipo de ejercicio realizado parecería no tener relevancia uno sobre otro (13). El objetivo de su utilización es mantener y mejorar el ROM (12).

Los ejercicios de estiramiento podrían influenciar el dolor y mejorar el ROM, pero no necesariamente más que otras intervenciones (8). No existe evidencia para guiar la óptima frecuencia, duración o número de repeticiones de los ejercicios de estiramiento (8). Se recomienda que la intensidad de los estiramientos sea acorde al nivel de irritabilidad, ya que los estiramientos más allá del umbral de dolor pueden ser contraproducentes (8).

Se recomiendan ejercicios de estiramientos como (17):

- Sleeper stretch: a 70°, 90° y 110° de flexión de hombro cuando sea posible. Con el objetivo de elongar la cápsula posterior

- Cross body stretch: con el objetivo de elongar la cápsula posterior

- Caminata por la pared: con el objetivo de elongar la cápsula inferior

- Rotación externa en la puerta: con el objetivo de elongar la cápsula anterior

- Rotación externa con palo: con el objetivo de elongar la cápsula anterior

Los estiramientos son sostenidos 30 segundos, luego se relaja, y se repite 3 veces.

Se ha propuesto que restablecer la RE pasiva de la articulación glenohumeral podría ser un método efectivo para restablecer la elevación activa de esta articulación, debido a que restablecer la RE pasiva resulta en una mayor flexibilidad de la cápsula articular, que ayudaría a restablecer la movilidad en todos los planos, además de que la RE es requerida durante cualquier elevación anterior a la escápula y que la RI es requerida durante cualquier elevación posterior al plano de la escápula (33). Basado en esta teoría, el autor propone estos estiramientos:

- Estiramientos hacia rotación externa a 0° de abducción: estiramiento de fibras inferiores y medias del subescapular

-Estiramientos hacia rotación externa a 30° de abducción: estiramiento de fibras inferiores, medias y superiores del subescapular

-Estiramientos hacia rotación externa a 45° de abducción: estiramiento de fibras inferiores, medias y superiores del subescapular y ligamento glenohumeral medio

-Estiramientos hacia rotación externa a 90° de abducción: estiramiento del complejo ligamentario inferior

-Estiramientos hacia rotación interna a 30° de abducción: estiramiento de porción superior de la cápsula posterior

-Estiramientos hacia rotación interna a 30° de extensión y rotación interna: estiramiento de porción inferior de cápsula posterior

-Sleeper stretch

También se recomiendan ejercicios de fortalecimiento (13,17). Aumentos del tono muscular inducidos por el dolor y/o la debilidad muscular alrededor del hombro afectado podrían alterar la estabilización dinámica de la articulación glenohumeral (34). Además, déficits en la fuerza de los músculos del manguito rotador ha sido identificada en pacientes con HC (34).

-Fortalecimiento escapular, de trapecio y manguito rotador

-Ejercicios de estabilidad y posicionamiento de la escápula

Se recomienda realizar estos ejercicios de manera isométrica o isotónica, con resistencias (theraband y/o mancuernas), con tres series de ocho a doce repeticiones (34).

Un ROM glenohumeral disminuido causa movimientos escapulares compensatorios o aumentados (35). Durante la elevación, una mayor báscula externa escapular fue reportada en pacientes con HC (14,35-37). Estos pacientes, elevan el hombro debido al dolor, y esta postura podría causar un desbalance muscular escapulotorácico y usualmente un acortamiento o contracción del trapecio superior y un debilitamiento del trapecio inferior (37). Este desbalance podría llevar al desarrollo de puntos dolorosos miofasciales, particularmente en el trapecio superior (35). Este dolor miofascial podría ser modulado a través de un fortalecimiento escapulotorácico, que son efectivos no sólo para disminuir el dolor, sino también para aumentar el ROM glenohumeral y recuperar el ritmo escapulohumeral (14,34,35). Debido a que el dolor y la inhibición muscular resultan en movimientos compensatorios de la escápula, el rol del reentrenamiento del movimiento escapular podría ser importante en la rehabilitación del HC (38).

Se recomiendan ejercicios escapulares como (35) (Ver anexo 5):

- Retracción escapular
- Extensión de hombro (supino y pronó)
- Aducción y elevación escapular
- Push ups en mesa y pared
- Estabilización escapular
- Protracción escapular (supino)

Por último, el ejercicio con contracción excéntrica podría ser efectivo para mejorar el ROM, disminuir el dolor y aumentar la fuerza muscular y la función en pacientes con HC, y se recomienda su inclusión en planes de tratamiento a través de ejercicios (39). Los parámetros de dosificación que parecerían ser efectivos son: tiempo de contracción concéntrica de dos segundos/excéntrica de diez a quince segundos, tres series de diez a quince repeticiones, incluyendo ejercicios como flexión hacia adelante, extensión, rotación externa e interna, abducción, aducción de hombro y remo (39).

Otro aspecto importante son los *ejercicios domiciliarios*. Pueden ser usados como primera línea de tratamiento del hombro congelado junto con kinesiología, y son efectivos para disminuir los síntomas (7,10,13).

Se podría comenzar con ejercicios de ROM activo-asistidos así también como estiramientos pasivos que incluyan flexión, rotaciones externas e internas y aducción cross-body (12). Estos ejercicios pueden ser realizados cinco a seis veces por día, cada sesión alrededor de cinco a diez minutos (12,40). También se recomienda la caminata sobre la pared, la rotación externa en la puerta y el sleeper stretch (17).

Otros autores proponen realizar ejercicios domiciliarios de estiramiento una vez al día, cinco veces a la semana, acorde a la limitación del ROM y el nivel de irritabilidad: alta irritabilidad (libre de dolor y de corta duración, 5 series de 1 a 5 segundos), moderada irritabilidad (5 series de 5 a 15 segundos) y baja irritabilidad (mayor a 15 segundos y autorización para leve dolor o molestia) (41).

Además de ejercicios que apunten específicamente al hombro, la actividad física general (como caminar o andar en bicicleta) es recomendada para la salud general, bienestar, mejorar el humor y el sueño, y la prevención de la depresión (1,2). La actividad física también puede contribuir a reducir o revertir los efectos de una vida sedentaria, que usualmente está asociada a un aumento en

la inflamación crónica de bajo grado y el desarrollo de resistencia a la insulina (1). En el caso de los pacientes con síndromes de dolor crónico, como el HC, la actividad física general podría activar mecanismos de inhibición central del dolor y, por lo tanto, disminuir el dolor (2).

2.3.3 *Facilitación Neuromuscular Propioceptiva (FNP)*

Las técnicas de FNP son efectivas para modular el dolor y aumentar el ROM en abducción y rotación externa en pacientes con HC, aplicadas solas o en conjunto con otras intervenciones kinésicas, y no presenta efectos adversos (5,15,42).

Las técnicas que parecerían ser efectivas son: mantener-relajar y contraer-relajar (42). Los parámetros de dosificación varían, con tiempos de contracción de 5 a 10 segundos, tiempos de relajación de 10 a 20 segundos, número de repeticiones de 3 a 20, aplicaciones de una vez al día, de 2 a 5 veces por semana, durante 3 a 6 semanas (42). Los patrones más utilizados fueron la Diagonal 2/"Diagonal primitiva" (Flexión, abducción y RE) para miembro superior, y todos los patrones escapulares, a través de las técnicas de iniciación rítmica y contracciones repetidas (42).

Las técnicas de mantener-relajar y contraer-relajar están basadas en los principios neurofisiológicos de: inervación recíproca y relajación post isométricos (inhibición autogénica) (42). La protección muscular del músculo subescapular y los rotadores internos de hombro podría restringir el ROM en rotación externa del hombro, y debido a que este movimiento es requerido durante movimientos de elevación como flexión y abducción, estos podrían verse restringidos también (42). Por este motivo, la mayoría de los autores aplicaron estas técnicas con el objetivo de disminuir la protección muscular de los aductores y rotadores internos de hombro durante el patrón extensor de la Diagonal 2/"Diagonal primitiva" de miembro superior, y luego de estas técnicas, utilizaban el patrón flexor de la misma diagonal, basados en el principio de inervación recíproca (5,42,43).

Por otro lado, las alteraciones de la cinemática escapular, que podrían afectar el ritmo escapulohumeral normal y restringir la elevación del hombro, pueden restringir la depresión escapular, báscula interna, inclinación anterior y posterior, rotación externa, causando una mayor báscula externa (42). La báscula interna y la depresión escapular podrían estar limitadas debido al aumento del tono del trapecio superior, romboides y la contractura de la cápsula superior, mientras que la inclinación posterior podría estar limitada debido al aumento del tono del serrato anterior, pectoral menor y la contractura de la cápsula anterior (42). La aplicación de los patrones escapulares

en combinación con la Diagonal 2 del miembro superior es efectiva para aumentar el ROM en pacientes con HC debido a la posible corrección de la cinemática escapular (5,42,43).

2.3.4 *Terapia manual: Movilización articular*

Se recomienda utilizar la movilización articular dirigida a la articulación glenohumeral para reducir el dolor y aumentar el ROM y la función en pacientes con hombro congelado (8,9,19). Existe evidencia moderada sobre su efectividad, y se recomienda su uso en la etapa II/III o “rigidez predominante” (9,20,38), ya que el uso de movilización pasiva en pacientes que se encuentran cursando su etapa I o con un nivel alto de irritabilidad podría ser contraproducente y podría incluso aumentar la respuesta inflamatoria (1). Por este motivo, se recomienda adaptar la estrategia de tratamiento al nivel de irritabilidad y aplicar el stress físico apropiado sobre el tejido en cada etapa (41). Sin embargo, existe poca evidencia para sugerir que estas técnicas puedan alterar el pronóstico o la duración de la condición (44). No existe evidencia suficiente para cuantificar la dosificación y frecuencia ideal de movilización (1,41,45), así también como para apoyar una forma de terapia manual sobre otra (41,45). Las técnicas de terapia manual son realizadas con el objetivo de restablecer la extensibilidad normal del tejido de la cápsula articular del hombro y aumentar el ROM (41,44).

Cambios en los movimientos rotacionales y de translación de la cabeza humeral determinan una alteración del movimiento biomecánico caracterizado por una elevación y anteriorización de la cabeza humeral con respecto a la cavidad glenoidea, afectando su osteo y artrocinemática. Esto podría explicar por qué las rotaciones humerales son los movimientos más restringidos en conjunto con la abducción (45).

Se recomiendan la movilización antero-posterior e inferior de hombro (7,15,46,47). Movilizaciones grado I o II (sin tensionar el tejido hasta el rango final) puede ser efectivo en reducir el dolor, aumentar el ROM y mejorar la función (9,46,48). En el caso de la técnica de Kaltenborn, la frecuencia de repeticiones varía entre 5 a 15 repeticiones, con un tiempo de mantención de 30 segundos a 1 minuto, el tiempo total de aplicación de la técnica fue de 15 minutos, y muestra resultados positivos (45). Está demostrado que la movilización posterior sería la más efectiva (comparada con la anterior y lateral) para aumentar el ROM, especialmente la rotación externa (45).

La movilización escapular también podría ser efectiva para mejorar la función (9). La movilidad escapular reducida en pacientes con HC podría ser un importante factor causante de un ROM disminuido del hombro, debido a que la rigidez alrededor de la escápula y los músculos

escapulohumerales podrían afectar el PROM de la articulación, y la movilización escapular podría disminuir el tono y aumentar la extensibilidad de esta musculatura y actuar como factor secundario para aumentar el ROM (49).

Una gran variedad de técnicas (movilizaciones antero-posteriores, inferiores, escapulares y estiramiento del intervalo rotador) fue encontrada efectiva aplicada en conjunto con un programa de ejercicios domésticos, concluyendo que podrían reducir el dolor y aumentar el ROM (41).

2.3.5 Agentes Físicos

La estimulación eléctrica podría tener un efecto positivo sobre el dolor a corto plazo en pacientes con HC, y se recomienda su uso combinado con movilidad y ejercicios de estiramiento para reducir el dolor y mejorar la función (1,2,7,8). Sin embargo, el impacto de una modalidad en particular sobre el curso natural de la condición es difícil de determinar ya que suelen aplicarse en conjunto con otros tratamientos como ejercicio terapéutico o terapias manuales (1,8). El uso de corriente TENS (Transcutaneous Electrical Nerve Stimulation) podría ser efectivo para manejar el dolor en fases tempranas de la condición (35) cuando existen niveles de irritabilidad altos o moderados (7). No existen parámetros preestablecidos de dosificación de esta técnica en el HC, y sólo un autor (34) especificó su metodología de uso, que constó de dos pares de electrodos de goma, utilizados con gel conductor, colocados sobre el hombro en el/los puntos de mayor intensidad de dolor percibido, durante 15 minutos, a una frecuencia de 150 Hz, con una intensidad agradable por debajo del umbral de dolor determinada de manera subjetiva, que varió de 25 a 35 mA, y durante la aplicación los pacientes debían sentir parestesias, y cada cinco minutos aproximadamente se aumentaba la intensidad si el paciente refería acomodamiento, encontrando a esta modalidad efectiva en conjunto con terapia manual y ejercicio terapéutico.

2.3.6 Otros tratamientos conservadores

Las diferentes opciones de tratamiento conservador disponibles en la actualidad suelen coexistir en el manejo del HC. Estas opciones son: abordaje farmacológico y la inyección de corticosteroides (ICE).

Los medicamentos utilizados en el tratamiento del HC son: paracetamol (acetaminofeno), antiinflamatorios no esteroideos (AINEs) y corticosteroides (2).

La evidencia para el uso del paracetamol en pacientes con HC es limitada, pero podría modular el dolor y utilizarse cuando no existen comorbilidades presentes (2).

Los AINEs también podrían ser utilizados para modular el dolor, principalmente en la etapa I (1) pero su evidencia es limitada y no tienen efecto sobre el ROM (2,3). El uso frecuente o a largo plazo de los AINEs está asociado a artrosis de cadera y rodilla, retraso en la curación de los tejidos y afecciones cardiovasculares, hemorragias y disfunciones renales son efectos adversos reportados (2). A pesar de ser uno de los medicamentos más utilizados para tratar el HC por períodos cortos de dos a tres semanas, su consumo no altera el curso natural del HC (14), y no existe evidencia de alta calidad que discuta su efectividad en esta condición (6).

Los corticosteroides podrían modular el dolor rápidamente, pero este efecto no se mantiene a largo plazo (2), y su uso es fundamentado en la etapa I de la condición (6). Posibles complicaciones del uso prolongado de corticosteroides (orales e inyectables) son necrosis avascular, infección, dolores musculares y fracturas (2,3).

La ICE intraarticular es recomendada en la etapa I o inflamatoria del HC, previo a la aparición de la contracción capsular, ya que podría reducir el dolor y la inflamación en el corto plazo, e impedir la diferenciación de fibroblastos hacia miofibroblastos, y su beneficio podría ser potenciado cuando es combinada con kinesiología (1,2,6,8,9,38). La ICE es más efectiva que la kinesiología para reducir el dolor en etapas tempranas del HC, pero no existe diferencia en los resultados a largo plazo (1,2). Sin embargo, muchas cuestiones respecto al uso de corticosteroides inyectables locales como la dosis óptima, inyección única o múltiple, sitio de inyección (intraarticular, subacromial, intervalo rotador), molécula (triamcinolona, metilprednisolona), inyección guiada por imágenes o no, permanecen inciertas (2,6). No existiría fundamento para la ICE en etapas tardías del HC con una fibrosis establecida sin presencia notoria de inflamación (6). Por otro lado, efectos adversos han sido reportados con la ICE, como dolor en el hombro o pecho post inyección, enrojecimiento facial, mareos y náuseas (2,6). Terapias anticoagulantes y diabetes mellitus constituyen contraindicaciones para la ICE (2,14).

2.4 Estado del arte

En los últimos cinco años se han publicado diferentes artículos científicos relacionados al HC que nos han permitido comprender con mayor profundidad aspectos como su fisiopatología, factores de riesgo, historia natural, con el potencial de guiar el rumbo hacia nuevos conceptos de su tratamiento. En este apartado se expondrá una revisión de las investigaciones más actuales relacionadas principalmente al manejo del HC, su tratamiento kinésico y nuevos conceptos propuestos. La búsqueda bibliográfica fue realizada usando MEDLINE, Cochrane y Physiotherapy Evidence Database (PEDro). La búsqueda fue limitada a sujetos humanos y artículos publicados entre 2018 y 2023. Se utilizaron las siguientes palabras clave: “frozen shoulder”, “adhesive capsulitis”, “physical therapy”, “physiotherapy”, “rehabilitation” y “treatment”. La búsqueda generó 150 artículos, de los cuales se incluyeron los que mencionaban las palabras clave con un objetivo destinado al tratamiento del HC, se hayan incluido criterios diagnósticos para el HC, y se excluyeron los que investigaban otras patologías de hombro y los duplicados. Luego se evaluó el contenido de cada artículo independientemente, identificando 7 artículos elegibles para este apartado.

En el año 2020, se publicó el “UK FROST” (50), el ensayo clínico aleatorizado más grande sobre HC hasta la fecha, que evaluó y comparó intervenciones quirúrgicas comúnmente realizadas (manipulación bajo anestesia y liberación capsular artroscópica) con un plan específico de kinesiología en conjunto con una inyección de corticosteroides para el tratamiento de adultos con HC, donde se encontró que los tres tratamientos llevan a mejoras sustanciales del dolor de hombro reportado por los pacientes y la función, aunque ninguno fue superior a los 12 meses de seguimiento, y la liberación artroscópica significó los mayores costos y riesgos, la kinesiología en conjunto con la inyección de esteroides fue la opción de acceso más rápido y de bajo costo, y la manipulación bajo anestesia fue la opción más económica pero con mayor tiempo de acceso comparada con la kinesiología.

Además, existen algunas nuevas posibles opciones disponibles para el manejo y tratamiento del HC (2).

Una intervención que ha ganado popularidad creciente es la “hidrodilatación”, y a pesar de que pequeños ensayos recientes como Gallacher et al. (51), han comparado la hidrodilatación con la liberación capsular artroscópica, la evidencia de su efectividad es inconclusa (50).

Un modo interesante de terapia de ejercicios que parecería ser efectivo en el tratamiento del HC es la “terapia de espejo”. Baskaya et al. (52) encontró que la terapia de espejo en conjunto con modalidades clásicas de kinesiología podría ser efectiva en reducir el dolor, aumentar el ROM y mejorar la calidad

de vida en el corto plazo en pacientes con HC, siendo el primer ensayo controlado aleatorizado y prospectivo que evaluó la eficacia de esta modalidad en el HC.

Por otro lado, la activación general (entrenamiento aeróbico) de pacientes con síndromes de dolor crónico como el HC podría activar mecanismos de inhibición central del dolor y consecuentemente reducir el dolor (2), como lo encontrado por Polaski et al. (53) y Rice et al. (54).

También se ha estudiado la eficacia de los ejercicios excéntricos para el tratamiento del HC. Kim et al. (39) compararon la eficacia de ejercicios concéntricos y excéntricos en 30 pacientes femeninas con HC, y encontraron que el ejercicio con contracción excéntrica tuvo un mayor efecto que la concéntrica sobre la fuerza muscular del hombro y la función.

Se ha propuesto que la cápsula articular del hombro no es la única estructura que restringe el ROM en el HC. Hollmann et al. (18) encontraron que cinco participantes con HC mostraron aumentos en el ROM pasivo del 60% al 223% luego de recibir anestesia, sugiriendo que la “protección muscular” podría contribuir a la restricción del ROM de hombro en el HC, siendo el primer artículo en evaluar estos parámetros en esta condición, y generando futuras implicancias para su abordaje.

En conclusión, luego de una amplia revisión de la bibliografía relacionada al manejo del HC, se puede concluir que los ensayos clínicos en el HC siguen siendo desafiantes, con inconsistencias en las medidas de resultados, heterogeneidad en la etapa de la condición de los pacientes reclutados y el requerimiento de un seguimiento prolongado (1). Se requiere más investigación para relacionar factores genéticos, epigenéticos, medioambientales y terapéuticos que podrían ayudar a desarrollar nuevas técnicas diagnósticas, métodos de screening, e intervenciones más específicas, basadas en la evidencia para el abordaje del HC.

3. PRESENTACIÓN DEL CASO CLÍNICO

3.1 Evaluación

3.1.1 Anamnesis

Sexo: femenino

Fecha de nacimiento y edad: 21/5/1969 (55 años)

Altura: 1.59 cm

Peso: 53 kg.

IMC: 21 (normopeso)

Cobertura: OMINT

Motivo de consulta/Diagnóstico: Hombro congelado (izquierdo)

MS dominante: derecho

Antecedentes de enfermedades: celiaquía (controlada con dieta)

Medicación:

Topiramato. El topiramato es un monosacárido sustituido con sulfamato que es usado como monoterapia inicial (en pacientes de al menos 10 años) y como terapia complementaria (para pacientes de 2 años) para las crisis tónico-clónicas generalizadas o de inicio focal, para síndrome de Lennox-Gastaut en pacientes de 2 años o más y para la profilaxis de la migraña en adultos, motivo por el cuál es utilizado en esta paciente. Los efectos adversos más comunes son somnolencia, fatiga, pérdida de peso y nerviosismo (55).

Atorvastatina 5 mg. Las estatinas inhiben un paso temprano y limitante de la biosíntesis del colesterol. La atorvastatina es un reductor de triglicéridos, que disminuye los niveles de colesterol en sangre. La miopatía constituye el principal efecto adverso asociado al uso de las estatinas y se refiere a un amplio espectro de dolencias musculares (55).

No consume analgésicos ni antiinflamatorios.

Ocupación: psicóloga (home-office desde comienzo de la pandemia)

Actividad física: gimnasia con profesor (stretching y funcional)

Hobbies: no refiere

Antecedentes de lesiones: esguince de tobillo durante la adolescencia.

Antecedentes familiares: poliquistosis renal

Alcohol y tabaco: no consume

Factores contextuales: la paciente refiere sentir cambios en su estado de ánimo debido a su condición, principalmente no notar cambios respecto a su dolor y su movilidad a pesar del esfuerzo que realiza

y su fuerza de voluntad. Refiere que por momentos se quedaría “en la cama” y abandonaría su tratamiento. No refirió haber sido informada de las características ni el curso de la patología.

Vivienda: vive sola en una casa, realiza todas las actividades que puede. Por las noches se traslada al domicilio de su pareja, quien realiza todas las actividades diarias.

Sueño: durante este período el dolor fue intenso durante las noches, agravándose en intensidad e interrumpiendo su continuidad. No refiere que sea de mala calidad.

La paciente relata que, durante un movimiento de flexión de codo, con el hombro en flexión de aproximadamente 90° y en bipedestación mientras realizaba actividad física (entrenamiento funcional) refiere un “tirón”, que puede localizar en la región deltoidea anterior, lateral y posterior y en la región supra y periescapular, que se mantuvo durante algunas clases posteriores. Inmediatamente, consulta a un traumatólogo, que indica realizar una RMN (Resonancia Magnética Nuclear) y diagnostica una “Tendinopatía del manguito rotador”, e indica 10 sesiones de kinesiología. A los 10 días, la paciente sufre una caída desde su propia altura en la calle (5/11/2022), luego de tropezar con una baldosa floja, cae hacia anterior contactando con el suelo primero su mano y luego su codo izquierdo. Esa misma noche, en una guardia, se corrobora que la paciente no presentaba fracturas ni otro tipo de heridas (a través de radiografías de hombro que la paciente no posee) y sólo presentaba lesiones externas. Realiza las sesiones de kinesiología, teniendo una mala experiencia, ya que, según refiere la paciente, cada sesión se realizaba con un profesional diferente, los ejercicios se realizaban con un peso excesivo y, en una ocasión, se le practicaron unas maniobras (la paciente no recuerda con claridad las características de éstas) que parecerían ser de movilidad pasiva, que la paciente describe como extremadamente dolorosas y que generaron una intensidad de dolor que persistió hasta la primera entrevista. Luego, en la segunda consulta con el traumatólogo, éste decide realizar una inyección de corticosteroides (no fue posible obtener información relacionada a su dosificación, molécula o lugar de inyección) seguidos de 10 días de inmovilización, y la paciente refirió ningún cambio. La paciente se toma 10 días de vacaciones, donde la indicación médica también fue no mover el hombro, y al regresar, la paciente refiere un empeoramiento de su sintomatología. La paciente visitó osteópatas y acupunturistas resultados.

Posteriormente, realiza una consulta con un traumatólogo diferente en búsqueda de una segunda opinión, quien diagnostica “hombro congelado”. Además, fue derivada al lugar de prácticas, a realizar kinesiología. Desde el comienzo del relato hasta la anamnesis, transcurrieron 5 meses, y había realizado 12 sesiones.

No refiere síntomas como parestesias, paresia o pesadez.

Objetivos de rehabilitación: la paciente refiere que en primer lugar deje de doler, en segundo lugar, recuperar la movilidad al 100%, en caso de no ser así, piensa en respuesta quirúrgica.

3.1.2 Examen físico

3.1.2.1 Observación

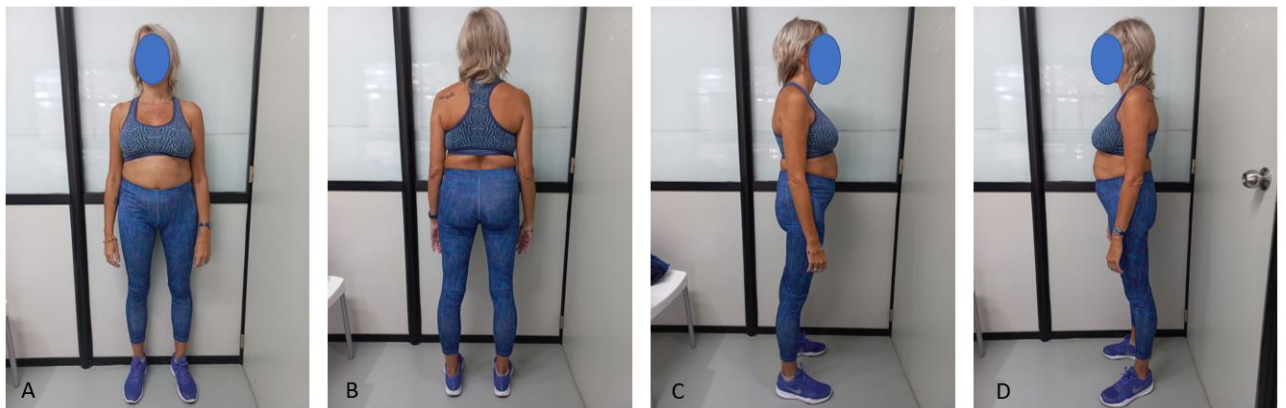

Figura 4. Observación

A-Plano frontal anterior: la cabeza y el cuello se encuentran en la línea media. Se observa una antepulsión de la cabeza humeral, y una mayor rotación interna y pronación comparado con el miembro superior derecho.

B-Plano frontal posterior: se observa mayor rotación interna y pronación del miembro inferior izquierdo comparado con el miembro superior derecho. También se observan los accidentes óseos escapulares en el lado derecho más claramente que en el lado izquierdo. Asimetrías en el triángulo de la talla.

C-Plano sagital derecho: se observa anteposición de cabeza y cuello, junto con antepulsión del hombro.

D-Plano sagital izquierdo: se observa antepulsión del hombro y cabeza humeral, leve atrofia deltoidea y una masa muscular escapular disminuida.

No se observan alteraciones en la piel, cicatrices, edemas o cianosis, y los contornos óseos y de tejidos blandos son normales.

3.1.2.2 Palpación

Se realizó en sedestación, con un orden sistemático de anterior hacia posterior, y se comparó bilateralmente (24). No se palparon puntos sensibles o dolorosos, o protuberancias anormales, ni se apreció aumento de la temperatura local. Se apreció un aumento del tono en la región supraescapular izquierda comparado con la derecha.

3.1.2.3 ROM: AROM y PROM

Métodos (8): Las rotaciones (externa e interna) fueron evaluadas en decúbito supino con el hombro en abducción de 45°, el miembro superior al costado del cuerpo y el codo flexionado a 90°. La flexión y abducción fueron evaluadas en decúbito supino con el miembro superior al costado del cuerpo (Figura 5).

10/4/2023	ROM Activo		10/4/2023	ROM Pasivo	
	Derecho	Izquierdo		Derecho	Izquierdo
Flexión	180°	80°	Flexión	180°	118°
Abducción	180°	45°	Abducción	180°	72°
Rotación externa	30°	20°	Rotación externa	85°	23°
Rotación interna	35°	15°	Rotación interna	45°	15°

Figura 5. Examinación del AROM y PROM

Se evaluaron los movimientos de juego articular glenohumerales en deslizamiento anterior, posterior e inferior, en decúbito supino y se comparó bilateralmente (24,56). Se encontró hipomovilidad en la articulación glenohumeral izquierda comparada con la derecha, y un end feel más firme que contralateral en los sentidos posterior e inferior. Se encontró un end feel vacío en sentido anterior.

3.1.2.4 Movimientos isométricos resistidos

Se evaluaron en decúbito supino (24), los movimientos de flexión, abducción, aducción, abducción y aducción horizontal, y la rotación interna y externa con el codo a 90° de flexión paralelo a la línea media del cuerpo (1).

Resultado: negativo. Ningún movimiento isométrico resistido provocó dolor.

3.1.3 Dolor

Semiología del dolor	
Antigüedad	5 meses de evolución
Localización	Región deltoidea anterior y lateral de mayor intensidad, región supra y peri escapular y región lateral del cuello de menor intensidad.
Intensidad	6/10 EVA en ese momento del día (por la mañana) y 4/10 durante la noche.
Características	Difuso, variable, dependiente de movimientos como flexión, abducción y rotaciones externas o internas.
Irradiación	Nunca existieron síntomas distales (codo, muñeca o mano), ni cambios en su sintomatología al mover el cuello o la cabeza. Además, nunca existieron síntomas como parestesias o paresias.
Atenuantes/agravantes	Lo agravan algunos movimientos previamente descriptos. Lo atenúan el frío (hielo) o calor (almohadilla eléctrica).
Frecuencia	Constante, se agrava durante la noche.
Duración	Constante
Síntomas asociados	No refiere

Tabla 3. *Semiología del dolor*

3.1.4 Función

Se utilizó el cuestionario DASH (en su versión en español para Argentina), y se realizó el 5/4/2023.

Total: 43/100

Total módulo de trabajo: 18/100

Interpretación:

-Dificultad moderada para tareas de la casa pesadas, hacer la cama, llevar una bolsa de supermercado, lavar o secarse el pelo, usar un cuchillo para cortar comida, poner un objeto en una alacena por encima de su cabeza, poner o sacar un sweater, actividades sexuales, y leve limitación en el trabajo o actividades diarias.

-Dificultad severa para abrir un frasco nuevo o duro, empujar una puerta pesada, dolor severo en actividades específicas

-Incapaz de cambiar una bombilla por encima de su cabeza, lavar su espalda, actividades recreacionales que requieran mover su hombro libremente o requieran fuerza/impacto del hombro, dolor extremo en el hombro, y extrema dificultad para dormir debido al dolor de hombro.

3.1.5 Catastrofización

Se utilizó la Pain Catastrophizing Scale (PCS), una medida válida y confiable de catastrofización (57), y la primera medición fue tomada el 14/4/2023, con un resultado total de 36/52 puntos (Ver Anexo 1 para resultados detallados).

3.1.6 Exámenes complementarios

Se obtuvo acceso al informe de una Resonancia Magnética Nuclear (RMN) de hombro y brazo izquierdo realizada el 12/1/2023 (Ver Anexo 2). No se detectaron alteraciones estructurales relevantes.

3.2 Diagnóstico kinésico

-Alteración en la alineación biomecánica del hombro (antepulsión y rotación interna)

-Disminución de ROM Activo en MS Izquierdo en movimientos de flexión, abducción, rotación externa y rotación interna

-Disminución de ROM Pasivo en MS Izquierdo en movimientos de flexión, abducción, rotación externa y rotación interna

-Experimentación de dolor crónico, severo, con alteraciones del sueño, y presencia de creencias negativas frente al dolor, como catastrofización

- Dificultad moderada para tareas de la casa pesadas, hacer la cama, llevar una bolsa de supermercado, lavar o secarse el pelo, usar un cuchillo para cortar comida, poner un objeto en una alacena por encima de su cabeza, poner o sacar un sweater, actividades sexuales, y leve limitación en el trabajo o actividades diarias.

-Dificultad severa para abrir un frasco nuevo/duro y empujar una puerta pesada

-Incapacidad para cambiar una bombilla por encima de su cabeza, lavar su espalda, actividades recreacionales que requieran mover su hombro libremente o requieran fuerza/impacto del hombro

3.3 Objetivos de tratamiento

***Largo plazo**

- Maximizar la independencia funcional del paciente, principalmente en las AVD
- Restablecer un estado de salud y bienestar general

***Corto plazo**

- Brindar herramientas de educación y estrategias de modificación de la actividad, automanejo y prevención de complicaciones futuras
- Modular el dolor y creencias negativas frente al dolor
- Restablecer AROM y PROM funcionales
- Mantener y mejorar la fuerza muscular y coordinación neuromuscular
- Reorganizar una correcta alineación biomecánica del MS

***Generales**

- Maximizar la calidad de vida del paciente
- Recuperar y potenciar la funcionalidad

*Específicos

- Evitar el abandono de tratamiento
- Afianzar una alianza y compromiso terapéutico
- Mejorar el desempeño en funciones básicas y AVD, fomentar la movilidad activa
- Promover hábitos de salud general y preventivos

3.4 Plan de tratamiento

Entre el día 10 de abril del 2023, donde se estableció la línea de base, y el día 5 de junio cuando el seguimiento fue completado, se realizó el abordaje kinésico de una paciente con HC. Debido a que la historia natural y evolución del HC ha sido clásicamente descripta y dividida en meses, se realizó una evaluación de control luego de un mes de intervención aproximadamente, el día 12 de mayo del 2023, y una última evaluación luego de un mes de la evaluación de control aproximadamente, el día 5 de junio del 2023. La primera fase de intervención constó de ocho sesiones, de una hora de duración, con una frecuencia aproximada de dos sesiones por semana. La segunda fase de intervención constó de cuatro sesiones, de una hora de duración, con una frecuencia aproximada de una sesión por semana. Este es un diseño experimental de caso único, de tipo ABAB con línea de base múltiple.

El plan de tratamiento fue dividido en cinco áreas: educación, ejercicio terapéutico, FNP, movilización articular y agentes físicos.

3.4.1 Educación

Durante las primeras dos sesiones, se proveyó información verbal y visual (a través de gráficos y tablas) basada en la evidencia previamente expuesta sobre (Tabla 4):

<p><i>¿Qué es el HC?</i></p>	<p><i>El “hombro congelado” (HC) es una condición caracterizada por dolor y restricción funcional de la movilidad tanto activa como pasiva de la articulación glenohumeral, en presencia de una radiografía de hombro normal.</i></p>									
<p><i>Posibles causas (factores de riesgo)</i></p>	<table border="1"> <thead> <tr> <th colspan="3">Factores de riesgo para el HC</th> </tr> <tr> <th>Sistémicos</th> <th>Extrínsecos</th> <th>Intrínsecos</th> </tr> </thead> <tbody> <tr> <td> <ul style="list-style-type: none"> *Diabetes mellitus *Hipotiroidismo *Hipertiroidismo *Hipoadrenalismo *Hiperlipidemia </td> <td> <ul style="list-style-type: none"> *Enfermedad cardiopulmonar *Radiculopatía cervical *ACV *Fractura humeral *Enfermedad de Parkinson *Cirugía axilar o pectoral *Radioterapia </td> <td> <ul style="list-style-type: none"> *Tendinopatía del manguito rotador *Rupturas parciales o totales del manguito rotador *Tendinopatía bicipital *Tendinopatía calcificante *Artrosis acromioclavicular </td> </tr> </tbody> </table>	Factores de riesgo para el HC			Sistémicos	Extrínsecos	Intrínsecos	<ul style="list-style-type: none"> *Diabetes mellitus *Hipotiroidismo *Hipertiroidismo *Hipoadrenalismo *Hiperlipidemia 	<ul style="list-style-type: none"> *Enfermedad cardiopulmonar *Radiculopatía cervical *ACV *Fractura humeral *Enfermedad de Parkinson *Cirugía axilar o pectoral *Radioterapia 	<ul style="list-style-type: none"> *Tendinopatía del manguito rotador *Rupturas parciales o totales del manguito rotador *Tendinopatía bicipital *Tendinopatía calcificante *Artrosis acromioclavicular
Factores de riesgo para el HC										
Sistémicos	Extrínsecos	Intrínsecos								
<ul style="list-style-type: none"> *Diabetes mellitus *Hipotiroidismo *Hipertiroidismo *Hipoadrenalismo *Hiperlipidemia 	<ul style="list-style-type: none"> *Enfermedad cardiopulmonar *Radiculopatía cervical *ACV *Fractura humeral *Enfermedad de Parkinson *Cirugía axilar o pectoral *Radioterapia 	<ul style="list-style-type: none"> *Tendinopatía del manguito rotador *Rupturas parciales o totales del manguito rotador *Tendinopatía bicipital *Tendinopatía calcificante *Artrosis acromioclavicular 								
<p><i>Historia natural</i></p>	<p><i>El HC generalmente progresa a través de tres etapas superpuestas:</i></p> <ul style="list-style-type: none"> -Etapa I: “congelación” /inflamación -Etapa II: “congelado” /rigidez -Etapa III: “descongelación” /resolución de los síntomas 									
<p><i>Síntomas</i></p>	<p><i>La etapa I está caracterizada por un comienzo gradual de dolor de hombro difuso, severo que generalmente es peor por la noche, pero sin una apreciable limitación en la movilidad, y puede durar de 2 a 9 meses.</i></p> <p><i>La etapa II involucra un amesetamiento en la intensidad del dolor, pero está más asociada con una mayor rigidez que resulta en una considerable pérdida de la función del hombro, principalmente en flexión, abducción, rotación interna y externa, que afecta particularmente las actividades de la vida diaria (AVD) del paciente, y puede durar de 4 a 12 meses.</i></p> <p><i>La etapa III está caracterizada por reducción de dolor (particularmente el dolor nocturno), con dolor al final del ROM, y una mejora gradual en la rigidez a través de meses a años, aproximadamente 5 a 26 meses</i></p>									

<p><i>Tratamientos disponibles</i></p>	<p><i>Aún no existe un modelo de manejo basado realmente en la evidencia para el hombro congelado. Existe un amplio espectro de tratamientos disponibles, y estos varían acorde a la etapa de la patología.</i></p> <p><i>Hay consenso sobre que el manejo conservador es el tratamiento inicial de elección para el hombro congelado, y estos manejos iniciales conservadores, entre los que se encuentra la kinesiología, podrían ser efectivos en hasta el 90% de los pacientes.</i></p> <p><i>La kinesiología acelera la reducción del dolor y la mejora en el ROM, comparada con ningún tratamiento, pero estas mejoras parecerían ser a corto plazo, y no está demostrada la reducción en la duración de la condición. Otras opciones de manejo conservador, como el abordaje farmacológico o la inyección de corticosteroides.</i></p> <p><i>El manejo quirúrgico, como la manipulación bajo anestesia (MBA) o la liberación capsular artroscópica (LCA), es considerado sólo luego del fallo del manejo conservador, y estos procedimientos quirúrgicos son heterogéneos, con inconsistencia sobre sus beneficios y riesgos iatrogénicos</i></p>
<p><i>Resultados esperables</i></p>	<p><i>La mayoría de los pacientes muestran una resolución completa de los síntomas. Sin embargo, varios estudios han mostrado que muchos de los síntomas asociados con el HC, como el dolor o la rigidez, persisten en un 20-50% de los pacientes, y aunque aproximadamente el 10% de los pacientes nunca recuperan un ROM completo, esta pérdida de movilidad es raramente limitante funcionalmente.</i></p> <p><i>Por lo tanto, un tratamiento exitoso no significa que el paciente logre un ROM completo, un resultado exitoso podría ser definido como una reducción del dolor significativa, mejora en la función y altos niveles de satisfacción del paciente.</i></p>

Tabla 4. Educación

Por otro lado, a lo largo del tratamiento se reforzaron conceptos y se respondieron dudas y/o preguntas que hayan podido surgir por parte de la paciente.

También se instruyó sobre modificaciones de la actividad y automanejo del dolor:

- “Usa tu brazo para mantener el movimiento, e impedir una inmovilización autoimpuesta. Usarlo no lo dañará. Sin embargo, evita agravar tu dolor realizando actividades más allá de tu umbral de dolor o realizando compensaciones (principalmente escapulares). Es decir, la actividad funcional y los ejercicios deben ser realizados en un rango libre de dolor.”
- “En la cama, sostén tu brazo con almohadas, esa posición puede reducir el dolor, y además funcionar como recordatorio para no rolar sobre ese lado.”
- El calor (por ej. Almohadillas eléctricas) podría ser beneficioso.

3.4.2 Ejercicio terapéutico

-Ejercicios de estiramiento (Ver Anexo 3):

A-Caminata por la pared

B-Sleeper stretch

i. A 30° de abducción de hombro

ii. A 90° de abducción de hombro

C-Cross body stretch

D-RE en puerta

E-RE con palo

F-RE en decúbito supino

i. A 0° de abducción de hombro

ii. A 45° de abducción de hombro

Basados en el nivel de irritabilidad:

*Alta irritabilidad: cinco series de 1 a 5 segundos en rangos pasivos libres de dolor

*Moderada irritabilidad: cinco series de 5 a 15 segundos en rangos pasivos libres de dolor

*Baja irritabilidad: cinco series de 30 segundos en rangos finales/sobrepresión con permiso de leves molestias (3/10).

-Ejercicios de fortalecimiento (Ver Anexo 4):

A. RE en bipedestación con theraband

B. RI en bipedestación con theraband

C. Abducción

i. con theraband

ii. con mancuerna

D. RE en decúbito lateral con mancuerna

E. Retracción escapular (remo) con theraband

F. Extensión de hombro con theraband

G. Elevación escapular

H. Push ups en pared

I. Protracción escapular en decúbito supino

Se realizaron en presencia de un nivel de irritabilidad moderado y/o bajo, de manera isotónica, tres series de ocho a doce repeticiones, en rangos libres de dolor y sin permitir compensaciones.

-Ejercicios con contracción excéntrica (Ver Anexo 5):

- A. Flexión de hombro*
- B. Extensión de hombro*
- C. RE de hombro*
- D. RI de hombro*
- E. Abducción de hombro*
- F. Aducción de hombro*
- G. Remo*
- H. Remo más extensión de codo*

Se realizaron en presencia de un nivel de irritabilidad bajo, con un tiempo de contracción concéntrica de dos segundos/excéntrica de diez a quince segundos, tres series de diez a quince repeticiones, con permiso de leves molestias (3/10).

-Programa de ejercicios domiciliarios (Tabla 5):

<p>Ejercicios de estiramiento:</p> <ul style="list-style-type: none"> -Caminata por la pared -Caminata por la mesa -Cross body stretch -Sleeper stretch a 90° 	<p>Basados en el nivel de irritabilidad:</p> <ul style="list-style-type: none"> *Alta irritabilidad: cinco series de 1 a 5 segundos en rangos pasivos libres de dolor *Moderada irritabilidad: cinco series de 5 a 15 segundos en rangos pasivos libres de dolor *Baja irritabilidad: cinco series de 30 segundos en rangos finales/sobrepresión con permiso de leves molestias (3/10).
<p>Ejercicios de fortalecimiento:</p> <ul style="list-style-type: none"> -Elevación escapular -Retracción escapular -Protracción escapular (decúbito supino) -Push up en pared -Abducción de hombro 	<p>Se realizaron en presencia de un nivel de irritabilidad moderado y/o bajo, de manera isotónica, tres series de ocho a doce repeticiones, en rangos libres de dolor y sin permitir compensaciones.</p>

-Flexión de hombro -RE de hombro (decúbito lateral)	
--	--

Tabla 5. Programa de ejercicios domiciliarios

Se indicó realizar este programa cinco a seis veces por día (durante la jornada laboral se pactó realizarlo durante el espacio de espera entre cada paciente), en sesiones de cinco a diez minutos, cinco veces a la semana.

También se recomendó la realización de actividad física general, basada en sus preferencias, expectativas y experiencias previas, no sólo mientras esté cursando la condición sino también durante tiempos futuros.

3.4.3 FNP

Se utilizó la Diagonal 2/”Diagonal primitiva” (Flexión-Abducción-RE) de Miembro Superior, en decúbito supino, a través de las técnicas de contraer-relajar y mantener-relajar, aplicando resistencia al patrón extensor (Extensión-Aducción-RI), con un tiempo de 5 segundos de contracción, y 10 segundos de relajación, cinco series. Al terminar, se facilitaba el patrón flexor. Se realizaba dos veces por semana (Ver anexo 6, Figura 1)

Por otro lado, se aplicaron todos los patrones escapulares (Elevación anterior-Descenso posterior y Descenso anterior-Elevación posterior), en decúbito lateral con la cabeza y el cuello alineados en posición neutra, con la técnica de iniciación rítmica, comenzando con movimientos pasivos, progresando con movimientos activos, activo-resistidos y terminando con movimientos activos, durante 2 minutos, 2 repeticiones (Ver anexo 6, figura 2).

3.4.4 Terapia manual: movilización articular

La movilización articular fue basada en el nivel de irritabilidad:

-Alta/moderada irritabilidad: cinco repeticiones, con treinta segundos de mantención, movilizaciones grado I-II de Kaltenborn.

-Baja irritabilidad: cinco repeticiones, con un minuto de mantención, movilizaciones grado I-III de Kaltenborn.

El tiempo total de aplicación de la técnica por sesión fue pactado en 15 minutos. Se realizaron las siguientes maniobras (Ver Anexo 7):

- A. Movilización anterior/posterior (0° de abducción)
- B. Movilización anterior/posterior con movimiento (0° de abducción)
- C. Movilización anterior/posterior (45° de abducción)
- D. Movilización anterior/posterior con movimiento (45° de abducción)
- E. Movilización superior/inferior (decúbito supino)
- F. Movilización superior/inferior (“mano detrás de la espalda”)
- G. Estiramiento del intervalo rotador
- H. Movilización escapular

3.4.5 Agentes físicos

Se utilizó la corriente TENS, durante 15 minutos, a una frecuencia de 150 Hz, con una intensidad agradable por debajo del umbral de dolor determinada de manera subjetiva, que varió de 25 a 35 mA, y durante la aplicación se instruyó a la paciente que debía sentir parestesias, y cada tres a cuatro minutos aproximadamente se aumentaba la intensidad si refería acomodamiento, y se observaba el estado de la piel. Un par de electrodos de goma, utilizados con gel conductor, fueron colocados en los puntos de mayor intensidad de dolor percibido, uno en la región supraescapular en el vientre muscular del trapecio superior, y otro en la región deltoidea lateral. Utilizada durante la primera fase de intervención.

4. ANÁLISIS DE LOS RESULTADOS

Las variables o medidas de resultado para la evolución y tratamiento seleccionadas para el caso fueron (Tabla 6):

*Dolor: evaluado a través de la EVA, dividido en diurno y nocturno, fue la única variable monitoreada en todas las sesiones

*ROM activo y pasivo: medido a través de la goniometría

*Función: evaluada a través del cuestionario DASH (Disabilities of the Arm, Shoulder and Hand)

*Catastrofización: medida a través de la Pain Catastrophizing Scale

Variables		Días														
		10-abr	14-abr	17-abr	19-abr	21-abr	24-abr	26-abr	28-abr	8-may	12-may	17-may	19-may	22-may	29-may	5-jun
Dolor	Diurno	6	7	8	8	7	6	5	5	4	2	2	4	2	2	2
	Nocturno	4	6	0	0	0	7	0	0	0	0	0	0	0	0	0
ROM Activo	Flexión	80°									136°					147°
	Abducción	45°									80°					86°
	RE	20°									25°					30°
	RI	15°									32°					40°
ROM Pasivo	Flexión	118°									142°					155°
	Abducción	72°									85°					88°
	RE	23°									25°					35°
	RI	15°									45°					48°
Función	Total	43									18					8
	Módulo trabajo	18									6					5
Catastrofización		36									12					8
		Línea de base	Intervención							Monitoreo	Intervención					Análisis de resultados

Tabla 6. Planificación y diseño del caso

En la Figura 6 puede observarse la evolución del dolor. Durante la primera fase de intervención, el dolor diurno alcanzó su pico máximo (8/10 EVA), para luego descender gradualmente hacia el final de la fase (4/10 EVA). En la segunda fase de intervención, el dolor alcanza su pico mínimo (2/10 EVA), y parece haberse mantenido estable hasta el final de esta. El dolor nocturno alcanza su pico máximo (7/10 EVA) y mínimo (0/10 EVA) durante la primera fase de intervención, mientras que en la segunda fase se mantiene estable en su pico mínimo. Existe una diferencia estadísticamente significativa entre la primera y segunda fase de intervención respecto al dolor diurno ($p = 0,00003$).

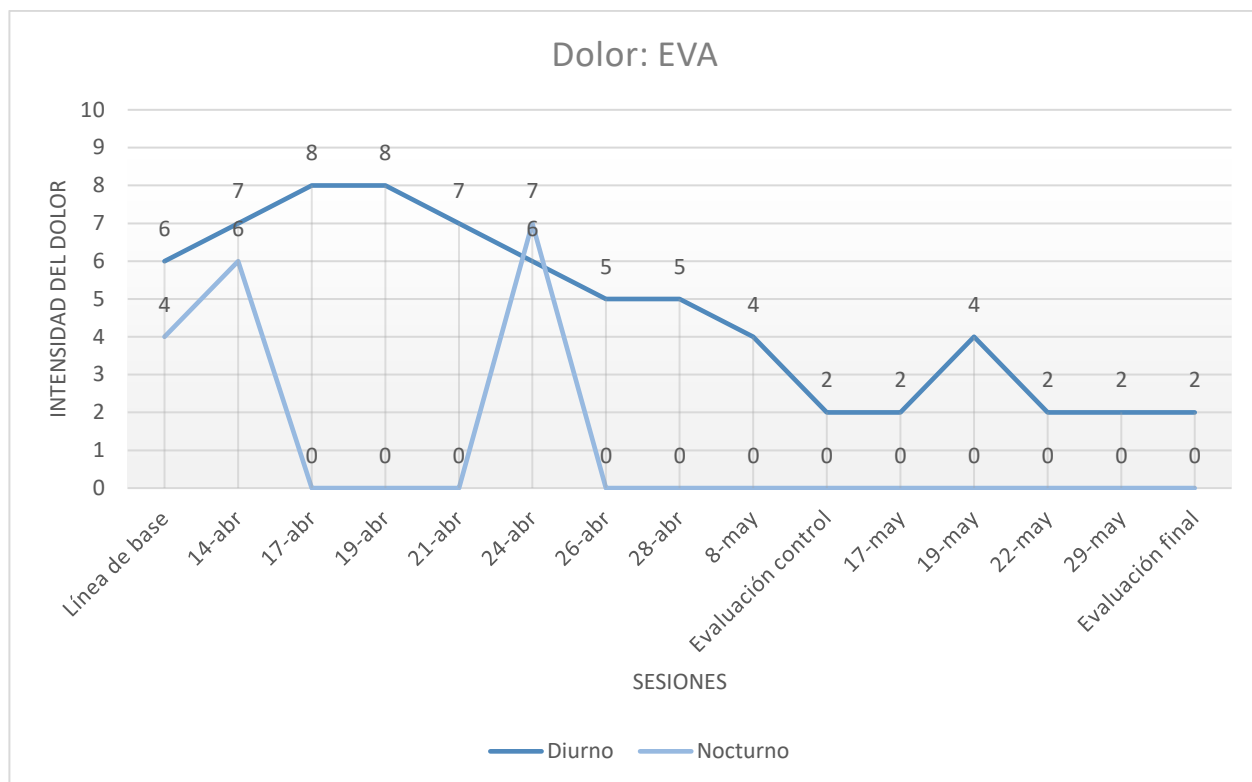


Figura 6. Evolución de la variable “Dolor”

Puede apreciarse que el dolor diurno, nocturno y la función presentan una correlación positiva muy fuerte ($r = 0,96$). De manera similar, el dolor diurno, nocturno y la catastrofización presentan una correlación positiva muy fuerte ($r = 0,99$). El dolor diurno presenta una correlación negativa muy fuerte tanto con los AROM y PROM, excepto con PROM en RI, donde presenta una correlación negativa perfecta ($r = -1,00$). Los AROM y PROM presentan una correlación negativa muy fuerte con los niveles de discapacidad autoreportados, especialmente el AROM en RI y el PROM en Flexión, que presentan una correlación negativa perfecta ($r = -1,00$). Por último, la función y la catastrofización presentan una correlación positiva muy fuerte ($r = 0,99$) (Tabla 7).

Correlaciones entre dolor, AROM, PROM, función y catastrofización												
	Dolor (diurno)	Dolor (nocturno)	AROM: Flexión	AROM: Abducción	AROM: RE	AROM: RI	PROM: Flexión	PROM: Abducción	PROM: RE	PROM: RI	Función	Catastrofización
Dolor (diurno)	1	1,00	-0,99	-0,99	-0,87	-0,95	-0,94	-0,98	-0,63	-1,00	0,96	0,99
Dolor (nocturno)		1	-0,99	-0,99	-0,87	-0,95	-0,94	-0,98	-0,63	-1,00	0,96	0,99
AROM: Flexión			1	1,00	0,93	0,99	0,98	1,00	0,74	1,00	-0,99	-1,00
AROM: Abducción				1	0,93	0,98	0,98	1,00	0,73	1,00	-0,99	-1,00
AROM: RE					1	0,98	0,99	0,94	0,93	0,90	-0,97	-0,92
AROM: RI						1	1,00	0,99	0,84	0,97	-1,00	-0,98
PROM: Flexión							1	0,98	0,86	0,96	-1,00	-0,98
PROM: Abducción								1	0,76	1,00	-0,99	-1,00
PROM: RE									1	0,69	-0,82	-0,73
PROM: RI										1	-0,98	-1,00
Función											1	0,99
Catastrofización												1

Tabla 7. Correlaciones entre dolor, AROM, PROM, función y catastrofización.

En la Figura 7 puede observarse la evolución de la variable “ROM Activo (AROM)”. Todos los AROM aumentaron desde la línea de base hasta la evaluación control, y continuaron aumentando hasta la evaluación final.

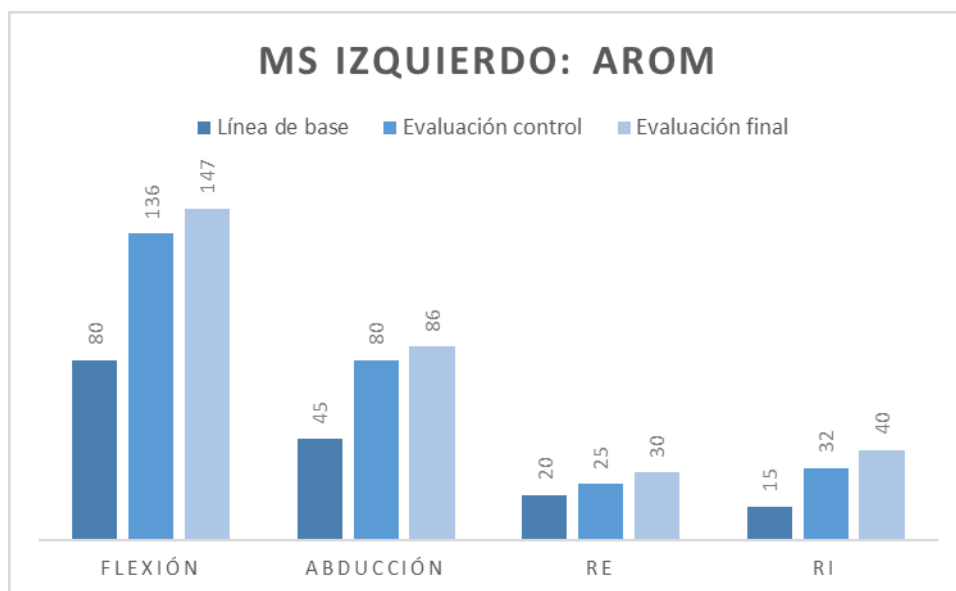


Figura 7. Evolución de la variable “AROM”

En la figura 8 puede observarse la evolución de la variable “ROM Pasivo (PROM)”. Todos los PROM aumentaron desde la línea de base hasta la evaluación control, y continuaron aumentando hasta la evaluación final.

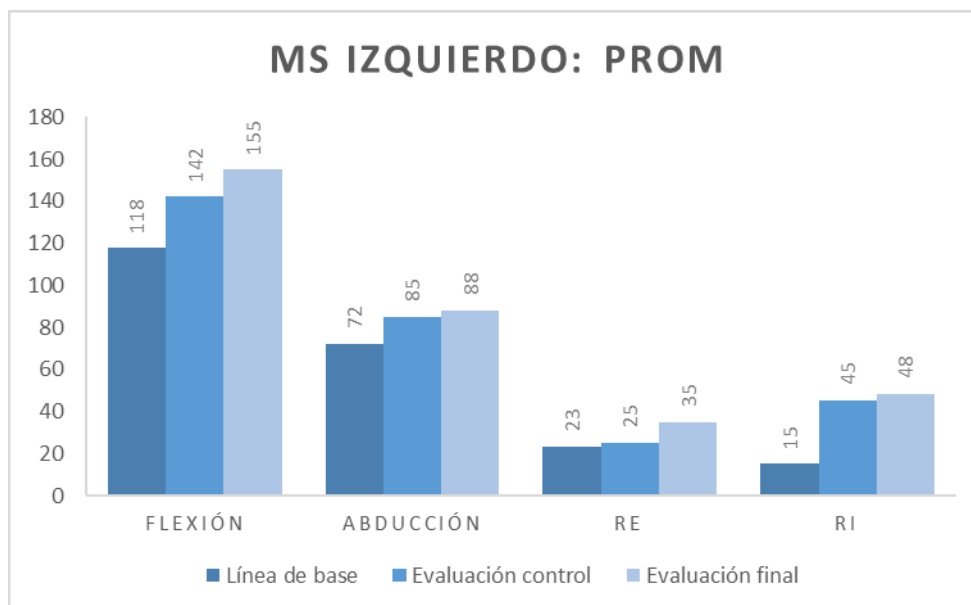


Figura 8. Evolución de la variable “PROM”

5. CONSIDERACIONES ÉTICAS

Se elaboró y firmó un “Consentimiento Informado” previo a cualquier intervención diagnóstica, evaluativa o de tratamiento (Ver Anexo 8).

6. DISCUSIÓN

En base a lo expuesto, existen diferentes aspectos para discutir respecto a las características de la patología y la presentación del caso.

En primer lugar, parecería no tener una definición consensuada, y los múltiples términos utilizados para describir la condición reflejan déficits en la comprensión de la patología y sus características (3). A pesar de los avances en los últimos años, a través de consensos que han determinado el uso del término “Hombro congelado” y desalientan el uso del término “Capsulitis adhesiva” debido a que no refleja las características de la condición (4,14), y de los avances en el conocimiento de la fisiopatología que han determinado que el término “contractura” podría reflejarla de una mejor manera, y que algunos autores lo han propuesto dentro de la definición (15,41), ninguno de ellos abarca de una manera global la condición, olvidando mencionar por un lado las alteraciones en la función, y por otro lado, las alteraciones psicosociales que una condición con un comienzo

insidioso, sin causa aparente, con altos niveles de intensidad de dolor, alteraciones en el sueño, y pérdida de movilidad activa y pasiva puede causar.

Estas cuestiones conceptuales relacionadas al HC, podrían llevar a la falta de claridad relacionada a su diagnóstico, y sumado a que actualmente no existe un criterio diagnóstico reconocido formalmente (1), alcanzarlo puede llevar tiempo y superponerse con otros diagnósticos erróneos, debido a las múltiples condiciones que se podrían presentar con aumento de dolor (15), generando ansiedad y confusión en los pacientes (31), además de exámenes complementarios y/o intervenciones aceleradas e innecesarias que pueden llegar a ser contraproducentes (2), resultando de vital importancia para futuras investigaciones establecer criterios de diagnóstico formales para el HC. Por este motivo, basado en la relación establecida entre la teoría y la presentación del caso clínico, considero que la paciente se encontraba cursando un “Hombro congelado primario (idiopático)”, ya que el HC en un estadio temprano de la etapa I podría ser confundido con una tendinopatía del manguito rotador (6), y los datos extraídos de la evaluación, concuerdan con los rasgos característicos del HC (historia natural, sintomatología, factores de riesgo) descritos en la bibliografía (1,2).

Respecto a su manejo, existen múltiples opciones de tratamiento disponibles, que varían según la etapa de la condición, las características del paciente y la heterogeneidad de la evolución, lo que destaca la importancia de un abordaje multidisciplinario, donde la comunicación tiene un rol fundamental, con un modelo de toma de decisiones que debería ser centrado en el paciente.

Otro tratamiento conservador, como la ICE, podría haber sido considerado durante la etapa I de la condición, dado que es recomendada y efectiva para modular el dolor, disminuir la inflamación e impedir la diferenciación de fibroblastos hacia miofibroblastos en esta etapa, y su beneficio podría ser potenciado cuando es combinada con kinesiología (1,2,6,8,9,15,38). Respecto al abordaje farmacológico, la paciente no contaba con indicación de medicamentos analgésicos y/o antiinflamatorios, y su uso no fue puesto en discusión multidisciplinariamente debido a su evidencia limitada y sus efectos adversos reportados (2).

En base al análisis de los datos, la evolución del dolor, AROM, PROM y función se corresponde con la historia natural propuesta por la bibliografía (1,6), y podríamos determinar que la paciente se encontraba en la etapa II/”congelado” durante la primera fase de intervención, realizando la transición hacia la etapa III/”resolución de los síntomas o descongelación” durante la segunda fase de intervención. Esto justifica nuestra intervención, debido a que los pacientes en estas etapas son quienes mejor responden al tratamiento (8). Sin embargo, no es posible determinar cuánto de la

evolución se debe a la intervención realizada y cuánto a la historia natural, siendo este uno de los grandes desafíos en la investigación del HC.

Es interesante analizar si alguna variable influye sobre otra y, además, si existe alguna variable más importante que otra. Podría decirse que, en este caso, las alteraciones en la función autoreportadas y la catastrofización estuvieron directamente relacionadas a la intensidad del dolor (diurno y nocturno) y el ROM activo y pasivo. A su vez, en esta paciente, el dolor diurno parecería influir sobre el AROM y PROM, siendo inversamente proporcionales, principalmente el AROM en flexión y abducción, y el PROM en RI. Como era de esperarse, durante este abordaje los AROM y PROM parecerían haber influido sobre las alteraciones en la función autoreportadas, y en particular, el AROM en RI y el PROM en flexión, que podrían estar relacionados a la funcionalidad durante las AVD como vestirse, o actividades de alcance por encima de la cabeza. No debería descartarse la relación entre la función y la catastrofización encontrada en este caso, principalmente durante las primeras etapas de la condición, ya que sus niveles autoreportados parecerían ser directamente proporcionales.

La duración promedio del HC es de 30 meses (15), y nuestra intervención constó de 2 meses de duración. Además, como hemos visto, a pesar de que la condición mejora con el tiempo, es probable que rangos de movimientos completos y libres de dolor no sean restablecidos en todos los pacientes (15). Por lo tanto, es imprescindible discutir los criterios de alta en el HC. Un tratamiento exitoso no significa que el paciente logre un ROM completo, un resultado exitoso podría ser definido como una reducción del dolor significativa y una mejora en la función (17). En este caso, la disminución del dolor fue estadísticamente significativa comparando la primera fase de intervención con la segunda, alcanzando su pico mínimo (2/10 EVA) en la última evaluación, con un nivel de irritabilidad bajo y con ausencia de dolor nocturno y/o alteraciones en el sueño, mientras que las alteraciones en la función autoreportadas disminuyeron un 81%, siendo resultados clínicamente significativos. Además, este aspecto fue tenido en cuenta en la planificación de los objetivos de tratamiento y específicamente en el área de educación, para el desarrollo de la independencia, el automanejo, modificaciones de la actividad, y hábitos preventivos y saludables.

Este trabajo presenta limitaciones, como el corto tiempo de intervención considerando la duración promedio del HC, y que lo planteado en este modelo de caso único podría no ser aplicable a todos los pacientes con HC.

7. CONCLUSIÓN

A pesar de que el HC ha sido considerado un enigma, luego de una descripción del marco teórico de la condición, la realización del abordaje y seguimiento kinésico, y el análisis y comparación de los datos con la evidencia científica hallada en la revisión, podemos concluir que en los últimos años los conocimientos sobre la fisiopatología, histopatología e historia natural del HC han avanzado mucho permitiéndonos comprender mejor estos aspectos, y actualmente la evidencia es robusta sobre la incidencia y prevalencia, factores de riesgo, comienzo, sintomatología, hallazgos clínicos característicos y evolución, que coinciden con las características del caso presentado, comprobando que existe una gran relación entre las bases teóricas actuales y el caso. Considero que contamos con evidencia e información sobre diversos aspectos de la condición, pero aún no se han desarrollado criterios formales consensuados sobre diagnóstico, evaluación, abordaje general y abordaje kinésico. La creación de estos criterios basados en la evidencia podría quitarle el rótulo de enigma a esta condición.

Con respecto a consideraciones futuras, se requieren más investigaciones para comprender mejor la epidemiología, fisiopatología, estrategias preventivas, diagnóstico, evaluación y tratamiento del HC. La dosificación óptima de las intervenciones kinésicas no ha sido establecida aún. Por otro lado, la evidencia actual cuestiona la teoría “autolimitante” del HC, y si su evolución pudiera darse sin intervención y en los tiempos clásicamente descriptos, lo que podría ser un aspecto importante para futuras investigaciones.

Por otro lado, considero que si el HC ha sido considerado un enigma es, en gran medida, debido a la complejidad que ha representado realizar investigaciones científicas de alta calidad sobre esta condición. El momento de intervención basado en la historia natural de la condición es un factor importante por determinar en investigaciones futuras, y esto también implica el diagnóstico y la utilización del nivel de irritabilidad. En la mayoría de los estudios, el periodo de seguimiento es de sólo tres meses, lo que parecería ser insuficiente considerando que el HC puede durar hasta años, y esta característica en la investigación podría hacer que la evidencia respecto a las intervenciones kinésicas sobre el HC sea sólo a corto plazo, y aún no hayan sido evaluados cambios en la duración de la condición. Las ambigüedades respecto al diagnóstico dificultan el desarrollo de ensayos clínicos aleatorizados (ECA), generando criterios de inclusión y exclusión heterogéneos, así también como los diferentes protocolos de tratamiento y medidas de resultado utilizadas que hacen dificultosa la comparación entre estudios. Considerar estos aspectos en investigaciones no sólo mejoraría la

reproducibilidad y comparabilidad entre estudios, sino también aportaría información más precisa sobre la incidencia y prevalencia de la condición.

8. BIBLIOGRAFÍA

1. Millar NL, Meakins A, Struyf F, Willmore E, Campbell AL, Kirwan PD, Akbar M, Moore L, Ronquillo JC, Murrell GAC, Rodeo SA. Frozen shoulder. *Nat Rev Dis Primers*. 2022 Sep 8;8(1):59. doi: 10.1038/s41572-022-00386-2. PMID: 36075904.
2. Mertens MG, Meeus M, Verborgt O, Vermeulen EHM, Schuitemaker R, Hekman KMC, van der Burg DH, Struyf F. An overview of effective and potential new conservative interventions in patients with frozen shoulder. *Rheumatol Int*. 2022 Jun;42(6):925-936. doi: 10.1007/s00296-021-04979-0. Epub 2021 Sep 6. PMID: 34487209.
3. Georgiannos D, Markopoulos G, Devetzi E, Bisbinas I. Adhesive Capsulitis of the Shoulder. Is there Consensus Regarding the Treatment? A Comprehensive Review. *Open Orthop J*. 2017 Feb 28; 11:65-76. doi:
4. Zuckerman JD, Rokito A. Frozen shoulder: a consensus definition. *J Shoulder Elbow Surg*. 2011 Mar;20(2):322-5. doi: 10.1016/j.jse.2010.07.008. Epub 2010 Nov 4. PMID: 21051244.
5. Lin P, Yang M, Huang D, Lin H, Wang J, Zhong C, Guan L. Effect of proprioceptive neuromuscular facilitation technique on the treatment of frozen shoulder: a pilot randomized controlled trial. *BMC Musculoskelet Disord*. 2022 Apr 20;23(1):367. doi: 10.1186/s12891-022-05327-4. PMID: 35443651; PMCID: PMC9020070.
6. Pandey V, Madi S. Clinical Guidelines in the Management of Frozen Shoulder: An Update! *Indian J Orthop*. 2021 Feb 1;55(2):299-309. doi: 10.1007/s43465-021-00351-3. PMID: 33912325; PMCID: PMC8046676.
7. Kelley MJ, McClure PW, Leggin BG. Frozen shoulder: evidence and a proposed model guiding rehabilitation. *J Orthop Sports Phys Ther*. 2009 Feb;39(2):135-48. doi: 10.2519/jospt.2009.2916. PMID: 19194024.
8. Kelley MJ, Shaffer MA, Kuhn JE, Michener LA, Seitz AL, Uhl TL, Godges JJ, McClure PW. Shoulder pain and mobility deficits: adhesive capsulitis. *J Orthop Sports Phys Ther*. 2013 May;43(5): A1-31. doi: 10.2519/jospt.2013.0302. Epub 2013 Apr 30. PMID: 23636125.

9. Jain TK, Sharma NK. The effectiveness of physiotherapeutic interventions in treatment of frozen shoulder/adhesive capsulitis: a systematic review. *J Back Musculoskelet Rehabil.* 2014;27(3):247-73. doi: 10.3233/BMR-130443. PMID: 24284277.
10. Chan HBY, Pua PY, How CH. Physical therapy in the management of frozen shoulder. *Singapore Med J.* 2017 Dec;58(12):685-689. doi: 10.11622/smedj.2017107. PMID: 29242941; PMCID: PMC5917053.
11. Nakandala P, Nanayakkara I, Wadugodapitiya S, Gawarammana I. The efficacy of physiotherapy interventions in the treatment of adhesive capsulitis: A systematic review. *J Back Musculoskelet Rehabil.* 2021;34(2):195-205. doi: 10.3233/BMR-200186. PMID: 33185587.
12. Cho CH, Bae KC, Kim DH. Treatment Strategy for Frozen Shoulder. *Clin Orthop Surg.* 2019 Sep;11(3):249-257. doi: 10.4055/cios.2019.11.3.249. Epub 2019 Aug 12. PMID: 31475043; PMCID: PMC6695331.
13. Mertens MG, Meert L, Struyf F, Schwank A, Meeus M. Exercise Therapy Is Effective for Improvement in Range of Motion, Function, and Pain in Patients with Frozen Shoulder: A Systematic Review and Meta-analysis. *Arch Phys Med Rehabil.* 2022 May;103(5):998-1012.e14. doi: 10.1016/j.apmr.2021.07.806. Epub 2021 Aug 21. PMID: 34425089.
14. Itoi E, Arce G, Bain GI, Diercks RL, Guttman D, Imhoff AB, Mazzocca AD, Sugaya H, Yoo YS. Shoulder Stiffness: Current Concepts and Concerns. *Arthroscopy.* 2016 Jul;32(7):1402-14. doi: 10.1016/j.arthro.2016.03.024. Epub 2016 May 12. PMID: 27180923.
15. Lewis J. Frozen shoulder contracture syndrome - Aetiology, diagnosis and management. *Man Ther.* 2015 Feb;20(1):2-9. doi: 10.1016/j.math.2014.07.006. Epub 2014 Jul 18. PMID: 25107826
16. Rangan A, Hanchard N, McDaid C. What is the most effective treatment for frozen shoulder? *BMJ.* 2016 Aug 23;354:i4162. doi: 10.1136/bmj.i4162. PMID: 27554676.
17. Redler LH, Dennis ER. Treatment of Adhesive Capsulitis of the Shoulder. *J Am Acad Orthop Surg.* 2019 Jun 15;27(12): e544-e554. doi: 10.5435/JAAOS-D-17-00606. PMID: 30632986.
18. Hollmann L, Halaki M, Kamper SJ, Haber M, Ginn KA. Does muscle guarding play a role in range of motion loss in patients with frozen shoulder? *Musculoskelet Sci Pract.* 2018 Oct; 37:64-68. doi: 10.1016/j.msksp.2018.07.001. Epub 2018 Jul 6. PMID: 29986193.
19. Hanchard NC, Goodchild L, Thompson J, O'Brien T, Davison D, Richardson C. Evidence-based clinical guidelines for the diagnosis, assessment and physiotherapy management of

- contracted (frozen) shoulder: quick reference summary. *Physiotherapy*. 2012 Jun;98(2):117-20. doi: 10.1016/j.physio.2012.01.001. Epub 2012 Mar 20. PMID: 22507361.
20. Lowe CM, Barrett E, McCreesh K, De Búrca N, Lewis J. Clinical effectiveness of non-surgical interventions for primary frozen shoulder: A systematic review. *J Rehabil Med*. 2019 Sep 3;51(8):539-556. doi: 10.2340/16501977-2578. PMID: 31233183.
 21. Bunker T. Time for a new name for frozen shoulder-contracture of the shoulder. *Shoulder & Elb* 2009; 1:4e9.
 22. Yoon JP, Chung SW, Lee BJ, Kim HS, Yi JH, Lee HJ, Jeong WJ, Moon SG, Oh KS, Yoon ST. Correlations of magnetic resonance imaging findings with clinical symptom severity and prognosis of frozen shoulder. *Knee Surg Sports Traumatol Arthrosc*. 2017 Oct;25(10):3242-3250. doi: 10.1007/s00167-015-3887-y. Epub 2015 Nov 26. PMID: 26611904.
 23. Mitchell C, Adebajo A, Hay E, Carr A. Shoulder pain: diagnosis and management in primary care. *BMJ*. 2005 Nov 12;331(7525):1124-8. doi: 10.1136/bmj.331.7525.1124. PMID: 16282408; PMCID: PMC1283277.
 24. Magee, D. J. *Orthopedic physical assessment*. Elsevier Health Sciences, España; 2013.
 25. Rundquist PJ, Anderson DD, Guanche CA, Ludewig PM. Shoulder kinematics in subjects with frozen shoulder. *Arch Phys Med Rehabil*. 2003 Oct;84(10):1473-9. doi: 10.1016/s0003-9993(03)00359-9. PMID: 14586914.
 26. Lin, J. J., Wu, Y. T., Wang, S. F. & Chen, S. Y. Trapezius muscle imbalance in individuals suffering from frozen shoulder syndrome. *Clin Rheumatol*. 2005;24:569-575
 27. Clausen MB, Rathleff MS, Graven-Nielsen T, et al Level of pain catastrophising determines if patients with long-standing subacromial impingement benefit from more resistance exercise: predefined secondary analyses from a pragmatic randomised controlled trial (the SExSI Trial) *British Journal of Sports Medicine* Published Online First: 10 March 2023. doi: 10.1136/bjsports-2022-106383
 28. Loew M, Heichel TO, Lehner B. Intraarticular lesions in primary frozen shoulder after manipulation under general anesthesia. *J Shoulder Elb Surg* 2005;14: 16e21.
 29. McClure PW, Michener LA. Staged Approach for Rehabilitation Classification: Shoulder Disorders (STAR-Shoulder). *Phys Ther*. 2015 May;95(5):791-800. doi: 10.2522/ptj.20140156. Epub 2014 Dec 11. PMID: 25504491.
 30. Diercks RL, Stevens M. Gentle thawing of the frozen shoulder: a prospective study of supervised neglect versus intensive physical therapy in seventy-seven patients with frozen

- shoulder syndrome followed up for two years. *J Shoulder Elbow Surg* 2004; 13(5): 499-502. [http://dx.doi.org/10.1016/j.jse.2004.03.002] [PMID: 15383804]
31. Jones S, Hanchard N, Hamilton S, Rangan A. A qualitative study of patients' perceptions and priorities when living with primary frozen shoulder. *BMJ Open*. 2013 Sep 26;3(9):e003452. doi: 10.1136/bmjopen-2013-003452. PMID: 24078753; PMCID: PMC3787409
 32. Leung MS, Cheing GL. Effects of deep and superficial heating in the management of frozen shoulder. *J Rehabil Med*. 2008 Feb;40(2):145-50. doi: 10.2340/16501977-0146. PMID: 18509580.
 33. Donatelli R, Ruivo RM, Thurner M, Ibrahim MI. New concepts in restoring shoulder elevation in a stiff and painful shoulder patient. *Phys Ther Sport*. 2014 Feb;15(1):3-14. doi: 10.1016/j.ptsp.2013.11.001. Epub 2013 Nov 16. PMID: 24315683.
 34. Rawat P, Eapen C, Seema KP. Effect of rotator cuff strengthening as an adjunct to standard care in subjects with adhesive capsulitis: A randomized controlled trial. *J Hand Ther*. 2017 Jul-Sep;30(3):235-241.e8. doi: 10.1016/j.jht.2016.10.007. Epub 2016 Nov 21. PMID: 27884497.
 35. Celik D. Comparison of the outcomes of two different exercise programs on frozen shoulder. *Acta Orthop Traumatol Turc*. 2010;44(4):285-92. doi: 10.3944/AOTT.2010.2367. PMID: 21252605.
 36. Rundquist PJ. Alterations in scapular kinematics in subjects with idiopathic loss of shoulder range of motion. *J Orthop Sports Phys Ther*. 2007 Jan;37(1):19-25. doi: 10.2519/jospt.2007.2121. PMID: 17286095.
 37. Ludewig PM, Reynolds JF. The association of scapular kinematics and glenohumeral joint pathologies. *J Orthop Sports Phys Ther*. 2009 Feb;39(2):90-104. doi: 10.2519/jospt.2009.2808. PMID: 19194022; PMCID: PMC2730194.
 38. Favejee MM, Huisstede BM, Koes BW. Frozen shoulder: the effectiveness of conservative and surgical interventions--systematic review. *Br J Sports Med*. 2011 Jan;45(1):49-56. doi: 10.1136/bjism.2010.071431. Epub 2010 Jul 20. PMID: 20647296.
 39. Kim WM, Seo YG, Park YJ, Cho HS, Lee SA, Jeon SJ, Ji SM. Effects of Different Types of Contraction Exercises on Shoulder Function and Muscle Strength in Patients with Adhesive Capsulitis. *Int J Environ Res Public Health*. 2021 Dec 11;18(24):13078. doi: 10.3390/ijerph182413078. PMID: 34948688; PMCID: PMC8701388.

40. Griggs SM, Ahn A, Green A. Idiopathic adhesive capsulitis. A prospective functional outcome study of nonoperative treatment. *J Bone Joint Surg Am.* 2000 Oct;82(10):1398-407. PMID: 11057467.
41. Dueñas L, Balasch-Bernat M, Aguilar-Rodríguez M, Struyf F, Meeus M, Lluch E. A Manual Therapy and Home Stretching Program in Patients With Primary Frozen Shoulder Contracture Syndrome: A Case Series. *J Orthop Sports Phys Ther.* 2019 Mar;49(3):192-201. doi: 10.2519/jospt.2019.8194. Epub 2019 Jan 18. PMID: 30658049.
42. Tedla JS, Sangadala DR. Proprioceptive neuromuscular facilitation techniques in adhesive capsulitis: a systematic review and meta-analysis. *J Musculoskelet Neuronal Interact.* 2019 Dec 1;19(4):482-491. PMID: 31789299; PMCID: PMC6944810.
43. Akbaş E, Güneri S, Taş S, et al. The effects of additional proprioceptive neuromuscular facilitation over conventional therapy in patients with adhesive capsulitis. *Fiz Rehabil* 2015;26(2):78-85.
44. Noten S, Meeus M, Stassijns G, Van Glabbeek F, Verborgt O, Struyf F. Efficacy of Different Types of Mobilization Techniques in Patients With Primary Adhesive Capsulitis of the Shoulder: A Systematic Review. *Arch Phys Med Rehabil.* 2016 May;97(5):815-25. doi: 10.1016/j.apmr.2015.07.025. Epub 2015 Aug 15. PMID: 26284892.
45. Zavala-González J, Pavez-Baeza F, Gutiérrez-Espinoza H, Olguín-Huerta C. The effectiveness of joint mobilization techniques for range of motion in adult patients with primary adhesive capsulitis of the shoulder: a systematic review and meta-analysis. *Medwave.* 2018 Sep 28;18(5):e7265. Spanish, English. doi: 10.5867/medwave.2018.05.7265. PMID: 30312288.
46. Vermeulen HM, Rozing PM, Obermann WR, le Cessie S, Vliet Vlieland TP. Comparison of high-grade and low-grade mobilization techniques in the management of adhesive capsulitis of the shoulder: randomized controlled trial. *Phys Ther.* 2006 Mar;86(3):355-68. PMID: 16506872
47. Johnson AJ, Godges JJ, Zimmerman GJ, Ounanian LL. The effect of anterior versus posterior glide joint mobilization on external rotation range of motion in patients with shoulder adhesive capsulitis. *J Orthop Sports Phys Ther.* 2007 Mar;37(3):88-99. doi: 10.2519/jospt.2007.2307. PMID: 17416123.)
48. Yang JL, Chang CW, Chen SY, Wang SF, Lin JJ. Mobilization techniques in subjects with frozen shoulder syndrome: randomized multiple-treatment trial. *Phys Ther.* 2007 Oct;87(10):1307-15. doi: 10.2522/ptj.20060295. Epub 2007 Aug 7. PMID: 17684085

49. Duzgun I, Turgut E, Eraslan L, Elbasan B, Oskay D, Atay OA. Which method for frozen shoulder mobilization: manual posterior capsule stretching or scapular mobilization? *J Musculoskelet Neuronal Interact.* 2019 Sep 1;19(3):311-316. PMID: 31475938; PMCID: PMC6737560.
50. Rangan A, Brealey SD, Keding A, Corbacho B, Northgraves M, Kottam L, Goodchild L, Srikesavan C, Rex S, Charalambous CP, Hanchard N, Armstrong A, Brooksbank A, Carr A, Cooper C, Dias JJ, Donnelly I, Hewitt C, Lamb SE, McDaid C, Richardson G, Rodgers S, Sharp E, Spencer S, Torgerson D, Toye F; UK FROST Study Group. Management of adults with primary frozen shoulder in secondary care (UK FROST): a multicentre, pragmatic, three-arm, superiority randomised clinical trial. *Lancet.* 2020 Oct 3;396(10256):977-989. doi: 10.1016/S0140-6736(20)31965-6. Erratum in: *Lancet.* 2021 Jan 9;397(10269):98. PMID: 33010843.
51. Gallacher S, Beazley JC, Evans J, Anaspure R, Silver D, Redfern A, Thomas W, Kitson J, Smith C. A randomized controlled trial of arthroscopic capsular release versus hydrodilatation in the treatment of primary frozen shoulder. *J Shoulder Elbow Surg.* 2018 Aug;27(8):1401-1406. doi: 10.1016/j.jse.2018.04.002. Epub 2018 May 22. PMID: 29798823.
52. Başkaya MÇ, Erçalık C, Karataş Kır Ö, Erçalık T, Tuncer T. The efficacy of mirror therapy in patients with adhesive capsulitis: A randomized, prospective, controlled study. *J Back Musculoskelet Rehabil.* 2018;31(6):1177-1182. doi: 10.3233/BMR-171050. PMID: 30056414.
53. Polaski AM, Phelps AL, Kostek MC, Szucs KA, Kolber BJ (2019) Exercise-induced hypoalgesia: A meta-analysis of exercise dosing for the treatment of chronic pain. *PLoS ONE* 14(1): e0210418. <https://doi.org/10.1371/journal.pone.0210418> 103.
54. Rice D, Nijs J, Kosek E et al (2019) Exercise-induced hypoalgesia in pain-free and chronic pain populations: state of the art and future directions. *J Pain* 20(11):1249–1266. <https://doi.org/10.1016/j.jpain.2019.03.005>
55. Brunton L.L., & Hilal-Dandan R, & Knollmann B.C. Goodman & Gilman's: The Pharmacological Basis of Therapeutics, 13e. McGraw Hill; 2017.
56. Kaltenborn, F. Movilización manual de las articulaciones de las extremidades: examen y movilización articular en la formación básica kinésica. Holtegaten, Noruega; 1985.
57. Sullivan, M. J. L., Bishop, S. R., & Pivik, J. The Pain Catastrophizing Scale: Development and validation. *Psychological Assessment*, 7(4), 524–532, 1995. doi:10.1037/1040-3590.7.4.524

9. ANEXOS

9.1 Anexo 1: Pain Catastrophizing Scale (Primera medición)

Fecha de medición: 14/4/2023

Número	Frases	Puntaje
1	Estoy preocupado todo el tiempo pensando en si el dolor desaparecerá.	4
2	Siento que no puedo más.	1
3	Es terrible, y pienso que nunca va a mejorar.	3
4	Es horrible, y siento que me supera.	3
5	Siento que ya no lo soporto.	4
6	Me da miedo que el dolor empeore.	1
7	Pienso constantemente en otras situaciones en las que sentí dolor.	0
8	Deseo con desesperación que el dolor desaparezca.	4
9	Pienso todo el tiempo en el dolor.	4
10	Pienso constantemente en cuánto me duele.	4
11	Pienso todo el tiempo en lo mucho que quiero que desaparezca el dolor.	4
12	Todo lo que haga para aliviar el dolor es inútil.	2
13	Me pregunto si me puede pasar algo grave.	2

9.2 Anexo 2: Informe RMN

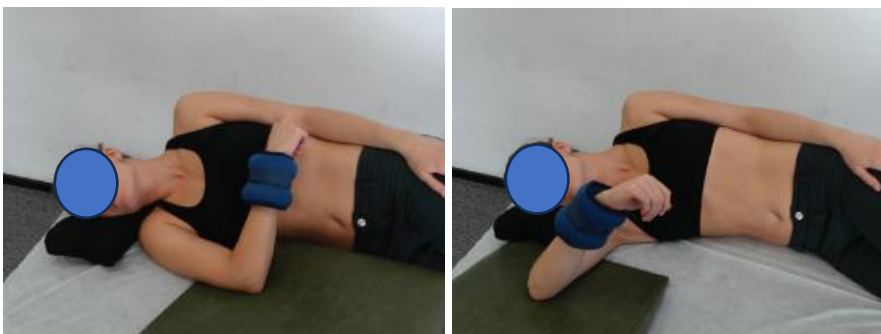
Informe de RMN de hombro y brazo izquierdo realizada el 12/1/2023

Mínimos signos de tendinosis distal del tendón del subescapular con sutil presencia de líquido laminar en bursa subcoracoidea.
 Resto de los músculos y tendones que conforman el manguito de los rotadores no evidencian alteraciones significativas.
 El tendón de la porción larga del bíceps no evidencia alteraciones de su señal.
 Los músculos de la región posterior y anterior del brazo no evidencian alteraciones.
 No se evidencian otras particularidades.

9.3 Anexo 3: Ejercicios de estiramiento




A. Caminata por la pared (17)



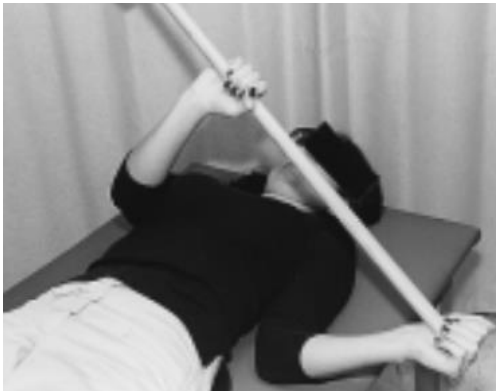B. Sleeper stretch. i. A 0° de abducción de hombro. ii. A 90° de abducción de hombro (41)



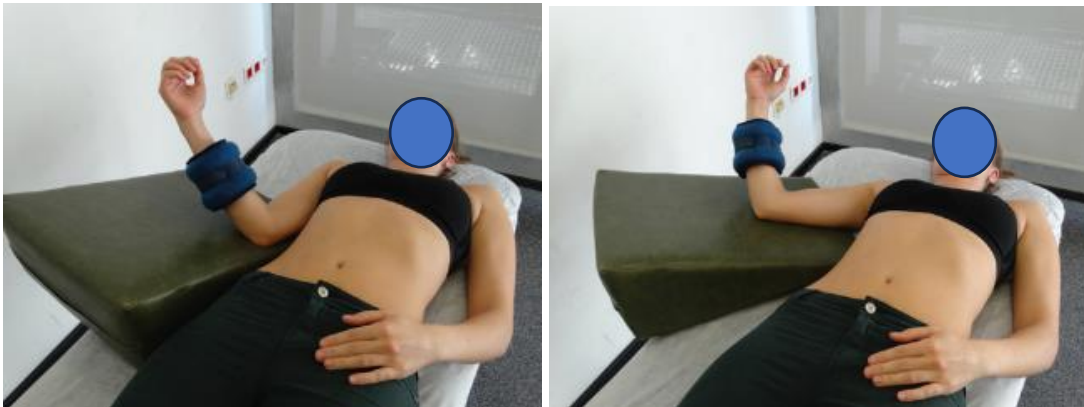
C. Cross body stretch (40)



D. RE en puerta (17)

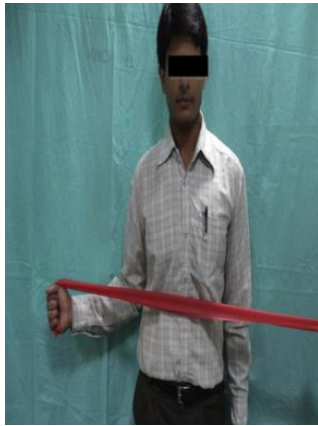

E. RE con palo (40)



F. RE en decúbito supino. i. A 0° de abducción de hombro. ii. A 45° de abducción de hombro (41)

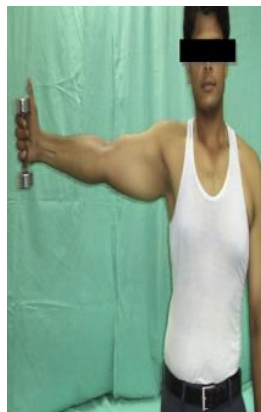9.4 Anexo 4: Ejercicios de fortalecimiento



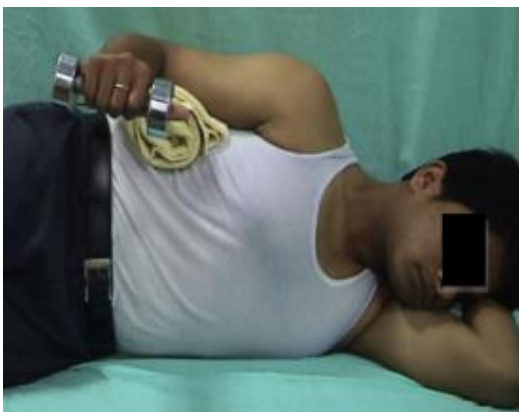A. RE en bipedestación con theraband (34)




B. RI en bipedestación con theraband (34)



C. Abducción. i. con theraband. ii. con mancuerna (34)



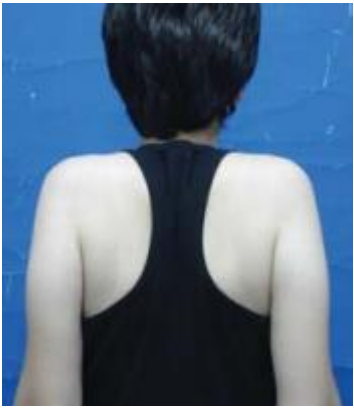D. RE en decúbito lateral con mancuerna (34)



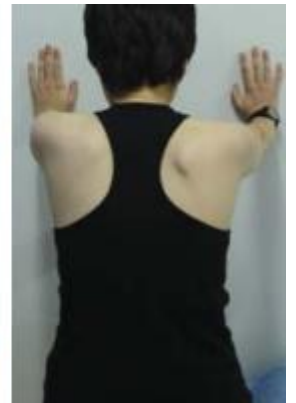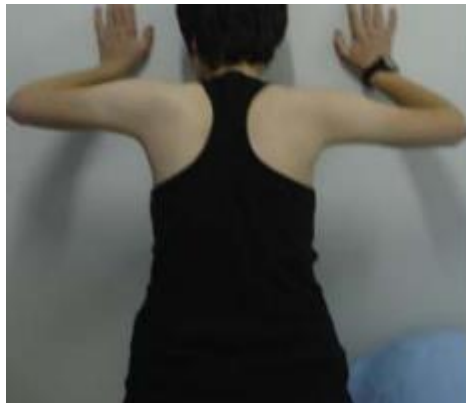E. Retracción escapular (remo) con theraband (35)



F. Extensión de hombro con theraband (35)




G. Elevación escapular (35)



H. Push ups en pared (35)

9.5 Anexo 5: Ejercicios con contracción excéntrica



- A. Flexión de hombro (concéntrica)
- B. Flexión de hombro (excéntrica)
- C. Extensión de hombro (concéntrica)
- D. Extensión de hombro (excéntrica)
- E. RE de hombro (concéntrica)
- F. RE de hombro (excéntrica)
- G. RI de hombro (concéntrica)
- H. RI de hombro (excéntrica)
- I. Abducción de hombro (concéntrica)
- J. Abducción de hombro (excéntrica)
- K. Aducción de hombro (concéntrica)
- L. Aducción de hombro (excéntrica)
- M. Remo (concéntrica)
- N. Remo (excéntrica)

- O. Remo más extensión de codo (concéntrica)
- P. Remo más extensión de codo (excéntrica) (39)

9.6 Anexo 6: Técnicas de FNP

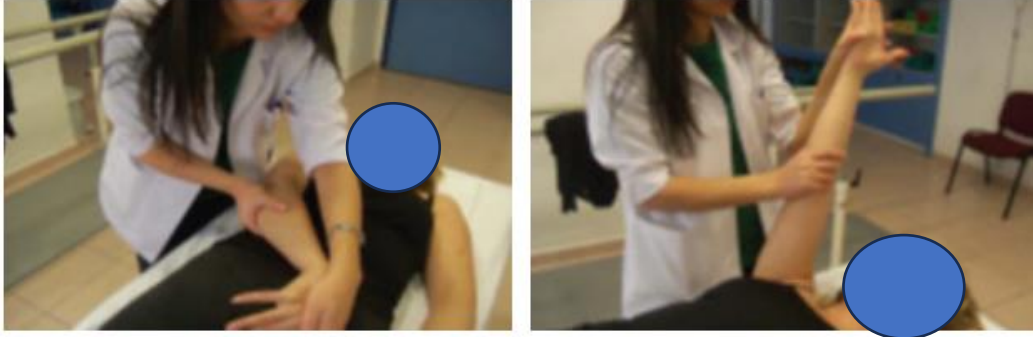

Figura 1. Diagonal 2/”Diagonal primitiva” de Miembro Superior de FNP (43)

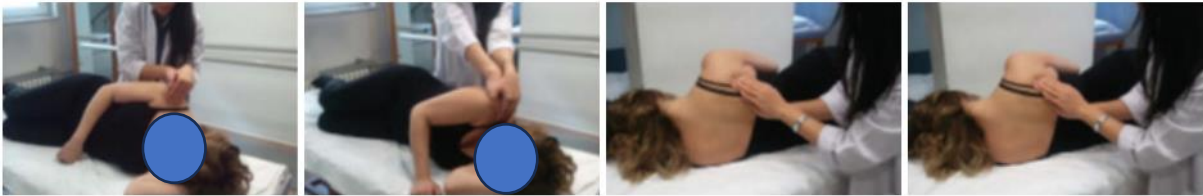
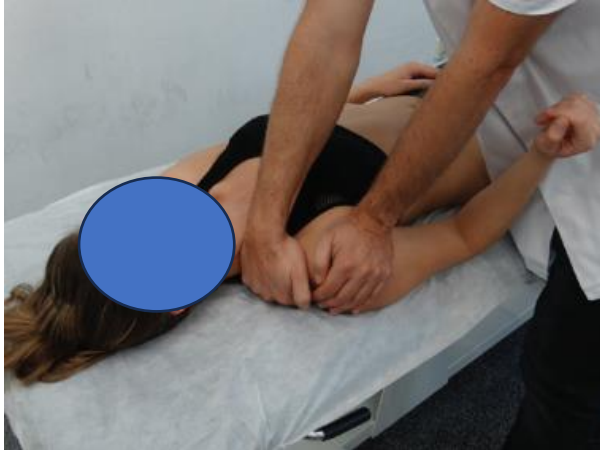
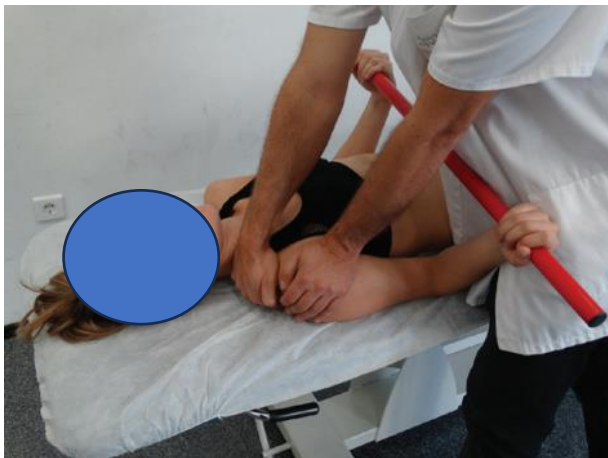Figura 2. Patrones escapulares de FNP (43)

9.8 Anexo 7: Movilización articular

A. Movilización anterior/posterior (0° de abducción) (41)



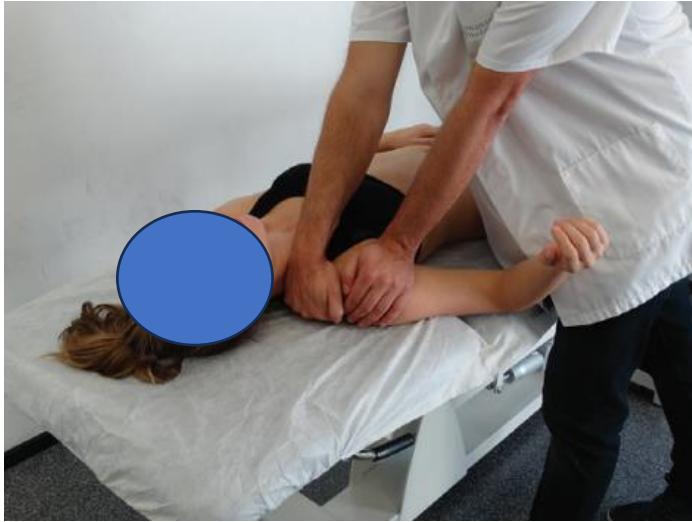B. Movilización anterior/posterior con movimiento (0° de abducción) (41)



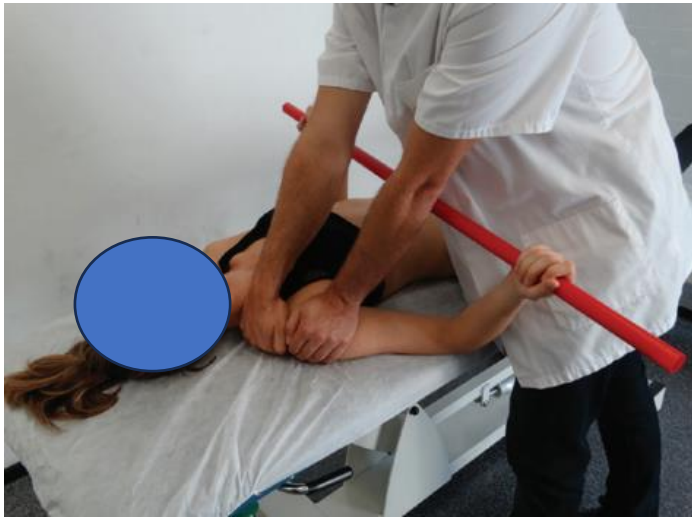Material videográfico:

https://www.jospt.org/doi/suppl/10.2519/jospt.2019.8194/suppl_file/Mar2019-CR-Duenas-Video-AnteriorPosteriorMobilizationWithMovement.m4v

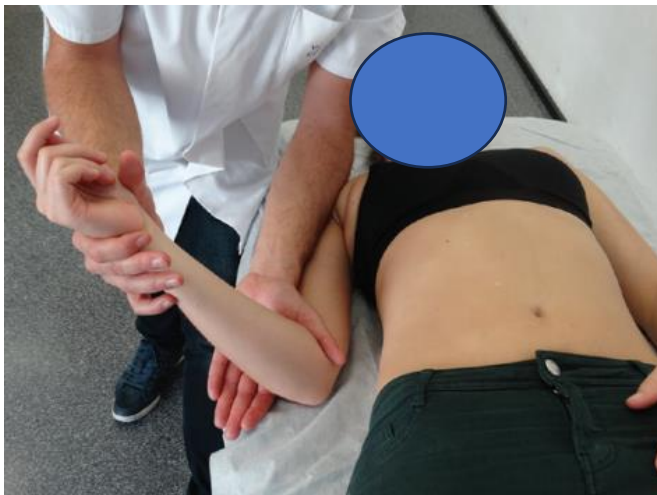C. Movilización anterior/posterior (45° de abducción) (41)



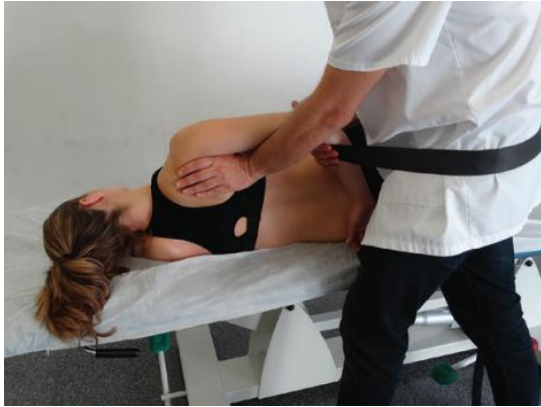
D. Movilización anterior/posterior con movimiento (45° de abducción) (41)



E. Movilización superior/inferior (decúbito supino) (41)



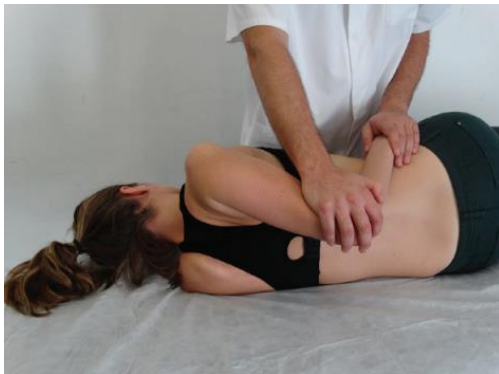
F. Movilización superior/inferior (“mano detrás de la espalda”) (41)



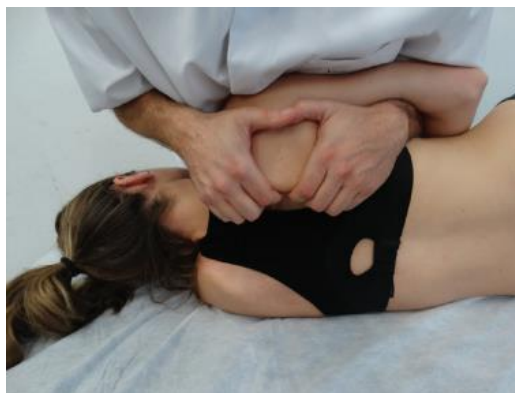Material videográfico:

https://www.jospt.org/doi/suppl/10.2519/jospt.2019.8194/suppl_file/Mar2019-CR-Duenas-Video-SuperiorInferiorGlenohumeralGlideHandBehindBack.m4v

G. Estiramiento del intervalo rotador (41)



H. Movilización escapular (41)



Material videográfico:

https://www.jospt.org/doi/suppl/10.2519/jospt.2019.8194/suppl_file/Mar2019-CR-Duenas-Video-ScapularTiltAndDistraction.m4v

9.9 Anexo 8: Modelo de Consentimiento informado

Declaración de “Consentimiento informado” para TFI (Trabajo Final Integrador)

A través de este medio doy mi consentimiento para que todo el material de la historia clínica, imágenes y cualquier otro tipo de información acerca del paciente mencionado a continuación, sea publicado en una revista científica o presentación oral/escrita en la que los autores consideren pertinentes con fines científicos y docentes.

Comprendo que no se publicará mi nombre y que se intentará en todo lo posible mantener el anonimato de la identidad en el texto y en las imágenes. Sin embargo, comprendo que no se puede garantizar el anonimato completo.

Manifiesto que he escuchado y entendido información que se me ha entregado, que he hecho las preguntas que me surgieron sobre el proyecto y que he recibido información suficiente sobre el mismo, es decir, los objetivos del estudio y sus procedimientos; los beneficios e inconvenientes del proceso y, el procedimiento y la finalidad con que se utilizarán mis datos personales.

Comprendo que mi participación es totalmente voluntaria, que puedo retirarme del estudio cuando quiera sin tener que dar explicaciones y sin que esto repercuta en mis cuidados médicos.

La publicación está destinada a público académico/científico, pero puede ser leída y/o escuchada por otras personas que no lo son.

A través de este medio manifiesto a la persona o institución correspondiente que he entendido y aprobado lo mencionado con anterioridad.

Tomando ello en consideración, OTORGO mi CONSENTIMIENTO para cubrir los objetivos especificados en el proyecto.

Presto libremente mi conformidad para participar en el Trabajo Final Integrador titulado “Abordaje kinésico del hombro congelado”, realizado por el alumno Martín Piuma de la Licenciatura en Kinesiología y Fisiatría de la Universidad Isalud, ubicada en C.A.B.A, Argentina.

Nombre del paciente:.....

D.N.I.:.....

Firma:

Buenos Aires,..... de..... 20.....