

Licenciatura en Kinesiología y Fisiatría  
Trabajo Final Integrador

Autor: Facundo Damián Riedel

**REHABILITACIÓN POST OPERATORIA  
OSTEOTOMÍA FÉMUR DISTAL Y SUTURA MENISCAL**

2022

Tutoras: Mg. María Paula Esquivel  
Lic. Jorgelina Savoi  
Lic. Abigail Lara

*Citar como:* Riedel FD. Rehabilitación post operatoria osteotomía fémur distal y sutura meniscal. [Trabajo Final de Grado]. Universidad ISALUD, Buenos Aires; 2022. <http://rid.isalud.edu.ar/handle/1/2822>

### Agradecimientos y Dedicatoria

Siempre trato de ser una persona agradecida, y demostrarlo me resulta un acto sumamente reconfortante. Es por eso que aprovecho esta ocasión, para expresar mis más sinceros agradecimientos.

En primer lugar y en especial agradecer y dedicar este título a mi madre y padre que siempre me apoyaron con amor en toda las etapas de mi vida, dándome el aliento y la motivación necesaria para que hoy pueda estar donde estoy. A mis hermanos Natalia, Rodrigo y Camila por su incondicionalidad y siempre creer en mí. A mis amigos por ser ese sostén y dispersión en momentos complicados.

Gracias a todos mis compañeros de universidad, con los que compartí en estos años de cursada, por hacer más llevadero y ameno este proceso de aprendizaje. Me llevo grandes amigos, personas y futuros colegas. Con especial mención a Valentina Carignan, Veronica Lopez y Mariano Pulgar, con quienes codo a codo supimos transitar de principio a fin estos cinco años, formando un grupo unido, solidario y donde sobran las risas.

También quiero agradecer a mis compañeras de trabajo que me bancaron y cubrieron en estos años de cursada y en especial en el último tramo de la carrera, donde realizaron un gran esfuerzo para que pueda concurrir a las prácticas y clases en horarios de la mañana. Especialmente a mi jefa Lorena quien siempre confió y creyó en mí.

Finalmente agradecer a la Universidad Isalud, a todo su equipo directivo y docente, quienes con humildad y generosidad supieron transmitir todos sus conocimientos y experiencias, sumando a la formación del profesional que quiero ser el día de mañana.

### Resumen

En el presente trabajo se abordará el caso clínico de un paciente de 27 años, quien concurre al centro Kinar, para rehabilitación post operatoria de osteotomía distal de fémur varizante con sutura meniscal en menisco previamente trasplantado. Se trata de un caso interesante y complejo, en donde afecciones estructurales, sucesivas lesiones e intervenciones quirúrgicas tuvieron injerencia en el tratamiento adoptado por el equipo traumatológico. Resulta un caso novedoso y de poca frecuencia, es así que la rehabilitación reviste poca evidencia científica. De esta manera, de acuerdo a indicaciones del médico tratante, el criterio kinésico y la evolución del tratamiento, se lleva a cabo este proceso en busca de los beneficios y objetivos del paciente.

**Tabla de Abreviaturas**

LCA: LIGAMENTO CRUZADO ANTERIOR.

LCP: LIGAMENTO CRUZADO POSTERIOR.

TFI: TRABAJO FINAL INTEGRADOR.

MRC: MEDICAL RESEARCH COUNCIL.

EVA: ESCALA VISUAL ANALOGA.

LCI: LIGAMENTO COLATERAL INTERNO.

RX: RADIOGRAFIA.

RM: RESONANCIA MAGNETICA.

TC: TOMOGRAFIA COMPUTADA.

## Tabla de Contenido

|   |           |
|---|-----------|
| <b>1. Introducción.</b>                                   | <b>5</b>  |
| 1.1 Contexto y presentación del tema.                     | 5         |
| <b>2. Marco teórico.</b>                                  | <b>7</b>  |
| 2.1 Generalidades.  | 7         |
| 2.1.1 Anatomía de rodilla.                                | 7         |
| 2.1.2 Biomecánica de rodilla.                             | 12        |
| 2.2 Lesiones en rodilla.                                  | 12        |
| 2.2.1 Rotura ligamento cruzado anterior.                  | 12        |
| 2.2.1.1 Cirugía Reemplazo Ligamento Cruzado Anterior.     | 14        |
| 2.2.2 Rotura Meniscal.                                    | 14        |
| 2.2.2.1 Menisectomía.                                     | 16        |
| 2.2.2.2 Trasplante Meniscal Externo.                      | 16        |
| 2.2.3 Esguince Ligamento Colateral Interno                | 18        |
| 2.2.4 Osteotomía Distal de Fémur Apertura lateral.        | 19        |
| <b>3. Presentación del Caso Clínico.</b>                  | <b>22</b> |
| 3.1 Desarrollo del Caso Clínico.                          | 22        |
| 3.2 Anamnesis.  | 24        |
| 3.3 Exploraciones y Evaluaciones.                         | 24        |
| 3.4 Estudios complementarios.                             | 26        |
| 3.5 Tratamiento.  | 27        |
| 3.5.1 Objetivos del tratamiento.                          | 29        |
| 3.5.2 Línea del tiempo – Esquema de tratamiento kinésico. | 31        |
| 3.5.3 Planificación del tratamiento.                      | 32        |
| 3.5.4 Evolución   | 35        |
| <b>4. Discusión</b>                                       | <b>38</b> |
| <b>5. Conclusión.</b>                                     | <b>39</b> |
| <b>6. Bibliografía.</b>                                   | <b>40</b> |
| <b>7. Anexos</b>  | <b>42</b> |

## **1. Introducción.**

### 1.1 Contexto y presentación del tema.

En la Ciudad Autónoma de Buenos Aires, para la Universidad Isalud, en el marco de la finalización de la carrera de grado: Licenciatura en Kinesiología y Fisioterapia, a cargo de la Directora Mg. Paula Russo, se presenta el siguiente Trabajo Final Integrador (TFI), que plasma el abordaje de un caso clínico verídico tanto en su faz teórica como práctica, con el propósito de lograr el mayor acercamiento posible a las incumbencias inherentes a la profesión. La propuesta de seguimiento del caso presenta un escenario propicio para desenvolverse y articular los conocimientos adquiridos a lo largo de estos cinco años transitados en la Universidad Isalud.

El objetivo del TFI principalmente radica en realizar prácticas profesionales en un ambiente de tutoría y supervisión, donde se analiza un caso real, sustentado en la revisión de evidencia científica. Este análisis tiene como finalidad plantear el tratamiento más adecuado a las circunstancias del paciente y así propiciar una óptima rehabilitación.

Se realizaron las prácticas profesionales supervisadas en el Centro de Rehabilitación Kinar, a cargo del Licenciado Gonzalo Pardo, sito en la calle Av. La Plata 213 Piso 6 Departamento B, en el barrio de Caballito de la Ciudad Autónoma de Buenos Aires. El Centro de Rehabilitación Kinar se especializa en rehabilitación traumatológica y deportiva, contando con un equipo de kinesiólogos, dentro del cual se encuentra la Licenciada Abigail Lara, quien fue asignada como tutora en estas prácticas. La Lic. Lara se puso a disposición, generando un espacio de reflexión y participación activa respecto los diversos casos que transitaba con sus pacientes. Es así, que sugirió seguir de cerca un caso muy interesante y poco habitual.

En este Trabajo Final Integrador se abordará el caso clínico de un paciente de 27 años de edad, empleado de comercio y deportista recreativo, quien acude a los servicios prestados por el Centro de Rehabilitación Kinar con diagnóstico post operatorio de osteotomía distal de fémur y sutura en menisco lateral, el que fuera trasplantado unos meses previos, en su pierna izquierda.

El caso a presentar resulta de una gran complejidad debido a los hechos desafortunados que se fueron desencadenando a lo largo de la historia clínica del paciente, para arribar a estas instancias de rehabilitación, la cual se detallará más adelante.

El paciente viene cursando diferentes intervenciones y rehabilitaciones desde el año 2018, pasando por una rotura de ligamento cruzado anterior (reemplazo) y menisco externo (meniscectomía total). Pasado dos años sufre un esguince de rodilla (ligamento colateral interno) y se ve afectado por una artrosis temprana en la misma articulación, por lo cual le realizan un trasplante meniscal. Transitando la rehabilitación correspondiente, sufre un desgarramiento parcial en el menisco trasplantado.

Este hecho volvió a cambiar el panorama clínico, lo cual derivó, en junio de 2021, la realización de una osteotomía distal de fémur con el afán de lograr alinear los segmentos, y así disminuir el acentuado valgo de rodilla, liberando el compartimiento externo afectado y en el mismo acto quirúrgico suturar el menisco desgarrado. El paciente ingresa al Centro de Rehabilitación Kinar, la semana posterior a su intervención para comenzar con el tratamiento de rehabilitación.

Es así que bajo la tutoría de la Lic. Abigail Lara y bajo los estrictos criterios del equipo médico que dio intervención quirúrgica, se procede a analizar la evidencia científica actual en consonancia con el abordaje de carácter práctico. Esto permitirá determinar las pautas a seguir en este caso clínico que presenta poca frecuencia y por ello escasos estudios al respecto.

## **2. Marco teórico.**

### 2.1 Generalidades.

#### 2.1.1 Anatomía de rodilla.

La rodilla resulta ser la articulación sinovial más grande del cuerpo humano. Esta reviste gran complejidad estructural tanto fisiológica como anatómicamente debido a su alta demanda funcional, la cual puede ser ejercida en todas las direcciones y planos, y en contraposición con la propia limitación de movimientos libres. Es por eso que esta articulación presenta diversas estructuras de seguridad que van a primar por la estabilidad del segmento en los diferentes planos, la amortiguación y absorción de impactos. A continuación se hará una breve descripción de esta articulación tan importante, en sus diferentes planos según Drake (2005).

#### Plano Óseo

En la rodilla intervienen tres huesos: fémur, tibia y rótula. El fémur se clasifica como un hueso largo, par y bilateral; consta de una diáfisis, el eje, las metáfisis y dos epífisis que se articulan con los huesos adyacentes en la cadera a través del coxal y sus cavidades cotiloideas y hacia la rodilla distalmente a través de la tibia. El fémur es el único hueso del muslo y el más largo del cuerpo humano. Este reviste de gran importancia ya que da origen e inserción a gran cantidad de musculatura implicada tanto en estabilizar como en ejecutar la marcha.

Del mismo modo, la tibia es un hueso largo, par y bilateral, consta de una diáfisis, el eje, dos metáfisis y dos epífisis que se articulan con los huesos adyacentes; proximalmente hacia la rodilla con el fémur y distalmente hacia el tobillo con el astrágalo. Este hueso se encuentra en la pantorrilla, donde comparte segmento con el peroné, de quien se ubica medialmente teniendo articulación a través de la membrana interósea (tibioperonea superior e inferior).

Por último, la rótula se clasifica como un hueso sesamoideo, pequeño y redondeado incrustado en el tendón cuadriceps, sometido a compresión y a fuerza de tensión; el mismo se encuentra situado en el plano anterior de la articulación de la rodilla. Tiene como función facilitar el movimiento y actuar como polea para que el tendón tenga un deslizamiento más libre al realizar la flexo-extensión, además de proporcionarle cierta protección a la articulación de la rodilla.

Plano Articular

La rodilla está integrada por dos articulaciones:

1) Articulación Fémoro-tibial del tipo bicondílea (dos cóndilos), compuesta por:

- Epífisis distal del fémur en donde se encuentran los cóndilos femorales, recubiertos de cartílago hialino, con un espacio posterior, la fosa intercondílea.

- Epífisis proximal de tibia, más precisamente la meseta tibial, con las cavidades glenoideas recubiertas de cartílago hialino, y la eminencia intercondílea (espinia tibial) entre ellas.

- Meniscos: Son dos fibrocartílagos semilunares que compensa la falta de congruencia entre las superficies articulares (cóndilos femorales y meseta tibial). Son avasculares y cartilaginosos en sus dos terceras partes internas, y son vasculares y fibrosos en su tercera parte externa.

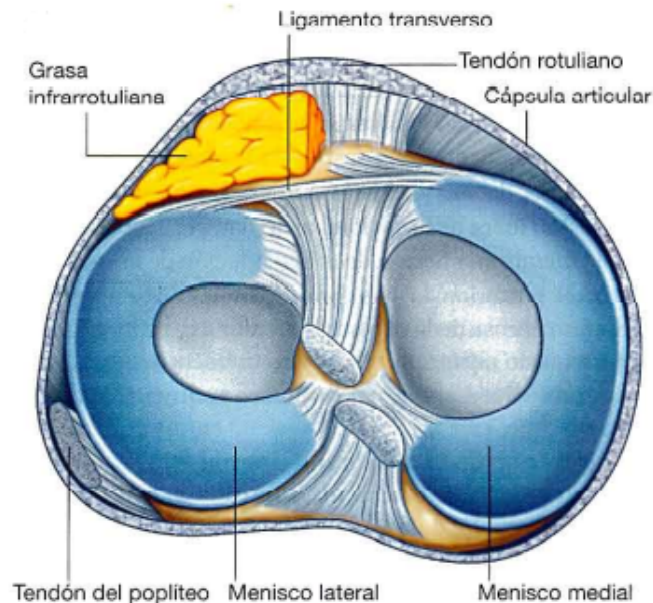
Los meniscos de la rodilla se dividen en lateral o externo y medial o interno. Ambos contienen cuernos (engrosamiento del tejido) en donde se insertan a la articulación desde sus dos extremos anterior y posterior. El menisco interno tiene forma de C mientras que el externo conforma una O. Se interconecta a nivel anterior por el ligamento Transverso de la rodilla.

Su función es aportar estabilidad a la articulación y aumentar la congruencia entre la superficie articular. Distribuyen las fuerzas de contacto entre ambas superficies óseas. Participan en la amortiguación y absorción de los impactos; poseen implicancia en la lubricación de la estructura para una mejor funcionalidad, como así también en la propiocepción de la articulación a través de sus receptores mecanotransductores.

2) Articulación Fémoro-Rotuliana, del tipo diartrosis del género troclear, compuesta por:

- Epífisis distal de fémur: Cara anterior con la hendidura sobre la que articula la rótula.

- Rótula: Integrada en el tendón del cuádriceps. La cresta posterior corresponde a la cara articular. La posición correcta de la rótula es cuando la cresta se coloca en el centro del canal rotuliano del fémur.



**Fig. nº1: Plano articular de la rodilla.** Imagen tomada de Drake R., 2005.

### Plano Capsular y Ligamentario

La cápsula articular de la rodilla se compone de una membrana fibrosa (más externa) y una membrana sinovial (más interna). Ésta última produce el líquido sinovial que lubrica las carillas articulares óseas, amortiguando y evitando la erosión entre huesos. Los ligamentos se pueden dividir en intraarticulares y extraarticulares, según si están dentro o fuera de la misma.

- *Extraarticulares.*

- Ligamento Rotuliano: Anterior. Prolongación de tendón del cuádriceps crural. Une la rótula a la tibia.

- Ligamento Colateral Externo: de cóndilo lateral a cabeza de peroné. Evita la angulación en varo (aducción de rodilla).

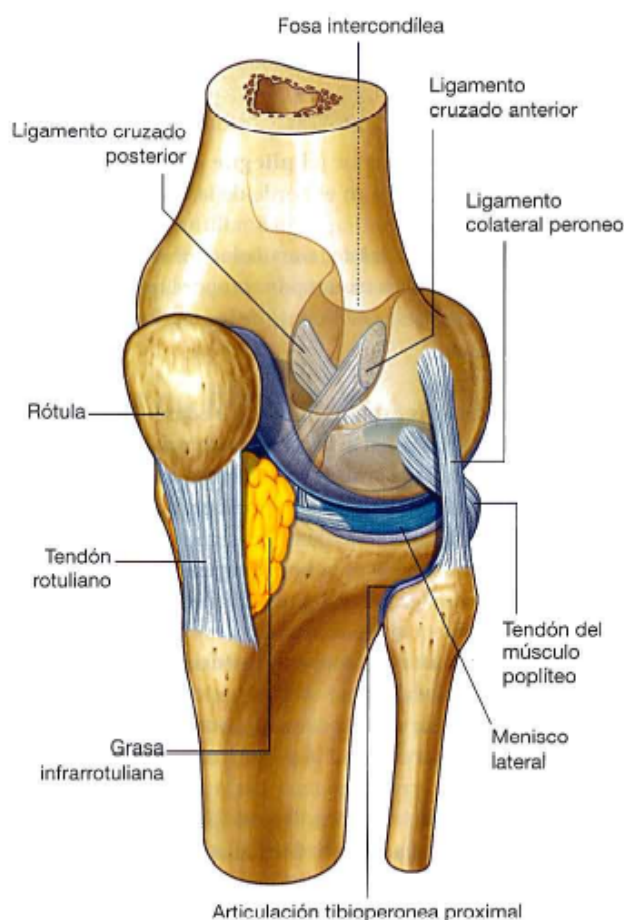
- Ligamento Colateral Interno (LCI): de tuberosidad del cóndilo interno a la parte más elevada de la cara interna tibial. Evita la angulación en valgo (abducción).

- Ligamento Poplíteo Oblicuo (cara posterior): fascículo fibroso del tendón recurrente del semimembranoso. El ligamento poplíteo arqueado, procede de un conjunto de fibras posterolaterales y da dos fascículos.

- *Intraarticulares* (intracapsulares pero por fuera de la membrana sinovial).

- Los Ligamentos Cruzados son dos estructura fibrosa compuesta por fibras de colágeno y tejido conjuntivo laxo que sufren una discreta torsión lateral en espiral. Se encuentran situados en la escotadura intercondílea. El ligamento cruzado posterior (LCP) se inserta en la cara posterolateral del cóndilo femoral medial y se dirige oblicuamente hasta el área intercondílea tibial posterior (superficie retroespinal). El ligamento cruzado anterior (LCA) se inserta en la cara posteromedial del cóndilo femoral lateral dirigido oblicuamente hasta la parte anterointerna de la eminencia intercondílea (superficie preespinal). Están inervados por el nervio tibial. Al ser intraarticulares y extrasinoviales, están poco vascularizados por lo que tienen escasa capacidad de cicatrización.

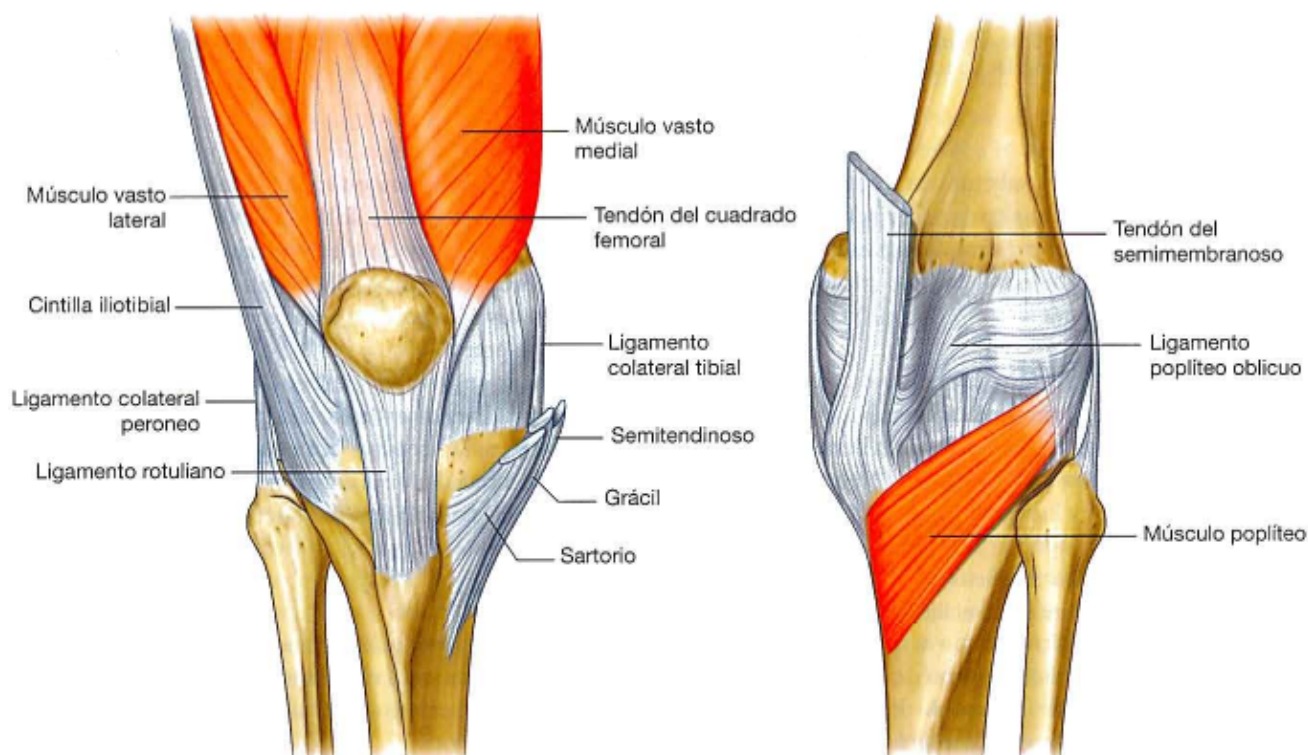
Estos ligamentos evitan los movimientos de traslación posterior y anterior; limitan la hiperextensión y los movimientos de rotación interna, el varo y valgo de rodilla. La principal función de los cruzados es ser estabilizadores de la articulación y la falta de su integridad genera inestabilidad e incapacidad funcional. Sus posiciones de reposo son para el LCA la máxima flexión y para el LCP la máxima extensión.



**Fig. n°2: Plano capsular y ligamentoso.** Imagen tomada de Drake, 2005.

Plano Muscular

- Flexores: Los músculos principales que intervienen son los isquiotibiales formados por el semimembranoso y semitendinoso que se insertan en la tibia y actúan sobre ésta al contraerse; y el bíceps femoral que se inserta en cabeza de peroné. Por otro lado, los gastrocnemios y el poplíteo se insertan en el fémur y actúan sobre éste al contraerse para provocar la flexión. Menos importantes son sartorio, gráciles y plantar delgado.
- Extensores: Son los cuatro vientres musculares del cuádriceps (vastos interno, medial, lateral y recto femoral) que se insertan por el tendón rotuliano y se prolongan en la tuberosidad de la tibia. Además se encuentran los retináculos rotulianos lateral y medial, que también se insertan en la parte anterior de la tibia, pero en la zona lateral y medial respectivamente, cooperando con la musculatura extensora.
- Rotación: Interna por los músculos semimembranoso, poplíteo y pata de ganso (semitendinoso, recto interno o grácil y sartorio) y la externa realizada por bíceps femoral.



**Fig. n°3: Plano muscular.** Imagen tomada de Drake, 2005.

### Plano Vascular

La vascularización procede de las ramas descendentes, arterias femoral, poplítea, circunfleja femoral lateral y tibial anterior. Sus ramas forman un círculo periarticular del cual emergen ramas de menor calibre que se distribuyen por la cara anterior y laterales de la articulación (Drake R.; 2005).

### Plano Nervioso

La inervación depende de los nervios tibial, peroneo común, obturador y femoral. Algunas de sus ramas seguirán a las arterias articulares (Drake, 2005).

#### 2.1.2 Biomecánica de rodilla.

Según Miralles (2000) la rodilla tiene seis grados de amplitud de movimiento. El fémur articula con la tibia y la rótula, formando dos articulaciones cubiertas por la misma cápsula articular, fundamentales para que la rodilla consiga su mayor rango de movimiento. La tibia puede trasladarse o rotar con respecto al fémur, ocasionando flexión-extensión, varo-valgo, rotación interna-externa, compresión-distracción y desplazamientos anteroposterior-mediolateral.

La rodilla es una articulación trocleo-condílea en donde sus dos movimientos principales son flexión y extensión en torno a un eje transversal desde 0° en máxima extensión hasta 150-155° de máxima flexión. Esta última se verá limitada de acuerdo a la posición de la cadera y los músculos biarticulares.

#### 2.2 Lesiones en rodilla.

En este apartado se abordarán las diferentes lesiones y resoluciones terapéuticas adoptadas por los diversos equipos traumatológicos que transitaron a lo largo de la historia clínica del paciente en cuestión.

##### 2.2.1 Rotura ligamento cruzado anterior.

El ligamento cruzado anterior (LCA) es un ligamento intraarticular encargado de dar estabilidad anterior a la rodilla. Su lesión aguda es muy frecuente en población joven en el ámbito deportivo, en especial, relacionado con deportes de contacto. Un elevado número de casos requieren cirugía debido a la baja capacidad de cicatrización espontánea del ligamento y la frecuente baja edad de los pacientes. Existen dos alternativas terapéuticas, la cirugía o el tratamiento conservador, según

el tipo de paciente y sus objetivos funcionales. Asimismo, hay diferentes posibilidades de reconstrucción mediante injertos, elegidos en función de factores como la edad, la práctica deportiva, el conocimiento del cirujano o morbilidades asociadas. Al día de hoy, no existe una indicación clara de uno u otro tipo de injerto como primera elección, por lo que hay que basarse en los beneficios y complicaciones descritos de cada uno, para optar por la resolución quirúrgica más acorde a cada paciente (Ayala-Mejías, et al; 2014).

Las lesiones del LCA pueden ser completas o parciales. El concepto de estas últimas es controvertido. Sonnery-Cottet y colaboradores (2016) las definen como aquellas que presentan una prueba de Lachman positivo con un punto final firme y pequeña laxitud anterior, así como, hallazgos de hiperseñal en recorrido del LCA en resonancia magnética y hallazgos artroscópicos de ruptura parcial de las fibras. Las lesiones parciales se sospechan por hallazgos exploratorios y en el estudio por imagen pero, por lo general, son muy difíciles de diagnosticar y requieren de artroscopia para confirmar su existencia, y aun así es complejo establecer la magnitud del daño. Por otro lado, las lesiones completas son aquellas en las que existe una solución de continuidad en el LCA, o bien, se ha separado de alguno de los puntos de inserción.

La mayoría de las lesiones del LCA se deben a traumatismos sin contacto, en los que se ven implicadas cargas que actúan en diferentes planos de la articulación de la rodilla como consecuencia de la combinación de movimientos en rangos anormales para la articulación. Estos movimientos originan la ruptura del ligamento al superar la tensión máxima que puede soportar el tejido.

En los deportes de impacto, se pueden presentar con mayor frecuencia, ya que implican saltos, aterrizajes, movimientos en pivot y cambios de direcciones. Según una publicación en la revista de la Asociación de Kinesiología del Deporte; alrededor del 70% de las lesiones de LCA se producen sin contacto, por ejemplo durante los aterrizajes de un salto o al cambiar bruscamente de dirección con el pie fijo en el suelo. Las características de este tipo de lesión se dan generalmente en una abrupta rotación interna con pronunciado valgo de rodilla en aterrizaje o cambio de dirección siendo un componente perjudicial la hiperextensión de rodilla o poca flexión (0° a 30°). Este cuadro puede agravarse cuando se produce una contracción espontánea de los cuádriceps, generando un desplazamiento antero-posterior de la tibia sobre el fémur, provocando un estrés sobre el ligamento en cuestión (Novoa, 2017).

---

El origen del mecanismo lesional varía en función de la actividad deportiva que se esté desarrollando en el momento del evento. Así los movimientos que mayor riesgo implican son los de desaceleración rápida combinada con giros o cambios bruscos de dirección, sobre todo, si estos ocurren con el tobillo o el pie fijos. Los mecanismos más típicos son la rotación de la tibia sobre el fémur con la rodilla en flexión provocando un valgo forzado y la hiperextensión de rodilla (Novoa, 2017).

Tal como relata el paciente del presente TFI, la lesión se produce en la práctica de fútbol (amateur), en donde luego de realizar un salto, cae de propia altura en hiperextensión de rodilla. De esta forma, se genera una anteriorización de la tibia por sobre el fémur, donde el tejido no soporta el estrés tras la tensión recibida.

#### 2.2.1.1 Cirugía Reemplazo Ligamento Cruzado Anterior.

La Cirugía de Reemplazo de Ligamento Cruzado Anterior es la opción terapéutica más realizada y la que se llevó a cabo en el presente caso clínico. Se basa en la reconstrucción del LCA por artroscopia, ya que al ser una vía mínimamente invasiva permite una rehabilitación temprana con una menor morbilidad, consiguiendo optimizar tiempos al restaurar el arco completo de movimiento y lograr conservar dentro de lo posible la estabilidad articular (Márquez Arabia, 2009).

Esta intervención se realiza en pacientes con inestabilidad en sus actividades diarias o que deseen continuar con su actividad deportiva sin tolerar modificaciones de su estilo de vida, y en aquellos pacientes con lesiones asociadas en la rodilla. La edad no es contraindicación para este tipo de cirugía. Por lo tanto, es de elección en adolescentes por los malos resultados del tratamiento conservador con mayor frecuencia de lesiones meniscales y degeneración precoz del cartílago, prefiriendo técnicas que respeten el cartílago de crecimiento.

Se efectúa una ligamentoplastia con injerto que puede ser sustraído del propio paciente, autoinjerto, o bien, con aloinjerto. La decisión depende de las características de cada uno de los tipos, del conocimiento del cirujano de la técnica quirúrgica y del costo económico (Ayala-Mejías, et al; 2014). Siendo en este caso, el autoinjerto la opción quirúrgica elegida.

Aunque se ha visto que no hay diferencias estadísticamente significativas entre ambos, en cuanto a la estabilidad articular, según Mayr y colaboradores (2012) se prefieren los autólogos que permiten una recuperación ligeramente más rápida. Los aloinjertos suelen sugerirse para cirugías de LCA reconstruidos previamente o pacientes que requieren múltiples injertos. Los autoinjertos pueden

---

ser hueso-tendón-hueso extraído de tendón rotuliano, o bien, injerto de tendón extraído de la pata de ganso, lo más frecuente, del semitendinoso y recto interno.

Es así que, en este caso clínico, el abordaje quirúrgico resultó ser un autoinjerto extraído del tendón del semitendinoso.

### 2.2.2 Rotura Meniscal.

La rotura de menisco es una de las lesiones más frecuentes en la articulación de la rodilla y se puede producir por diversas causas:

- Traumática: Impacto, ya sea directo o indirecto.
- Microtraumatismo: Sobre uso y repetición de impacto.
- Degenerativa: Deterioro progresivo con los años.
- Mecánica: Malas posturas, y en consecuencia un mal funcionamiento.
- Malformaciones congénitas: Menisco discoide.

Se dividen de acuerdo a su forma: longitudinal, transversal, en asa de cubo, fragmento y de cuerno; o por su localización: tercio del menisco anterior, medio o posterior (Firpo, et al; 2010).

El diagnóstico surge de la comprobación de algunos de estos signos: bloqueos, signos meniscales, hirsutias a repetición y/o chasquidos (Ramos Vertiz, 2008).

Entre los signos y síntomas que denotan afecciones meniscales podemos diferenciar entre los subjetivos, objetivos y mecánicos. Los subjetivos son las que revisten sintomatología de dolor al realizar una maniobra, según Ramos Vertiz (2008) la más determinante es la de Bragard, en donde el paciente refiere dolor a la palpación del tercio anterior en las interlíneas teniendo la rodilla en extensión y atenuando hacia la flexión; también se realiza la maniobra de Roger, donde se moviliza pasivamente la rodilla a la hiperextensión en busca del síntoma; y la maniobra de Steimann, colocando la rodilla en flexión de 90° los movimientos de rotación interna y externa de la pierna, estando el muslo fijo, generan dolor en menisco contralateral.

Los signos objetivos son el derrame articular (de aparición tardía) y la hipotonía refleja del cuádriceps (principalmente vasto interno), aunque por sí solos resultan muy inespecíficos. Los signos mecánicos se manifiestan como alteraciones en la movilidad generando resaltos, limitaciones, chasquidos, crujidos y/o bloqueos. Se evidencian mediante: Prueba de Mc Murray – Signo de Bado y Cagnoli – Signo del salto de Finocchietto (Firpo, et al; 2010).

El mecanismo de lesión en general resulta ser por caída en hiperextensión, giro o cambio repentino de dirección (rotación interna/externa) con el pie fijo al suelo o movimiento brusco de flexión máxima. Rara vez se lesiona por traumatismo directo por su ubicación profunda. También, los meniscos pueden sufrir un desgaste degenerativo del fibrocartilago.

En cuanto a los tipos de lesión, las mismas pueden ser completas: existe una solución de continuidad; o incompletas: lesión parcial (Brelín, et al; 2016) .

En el presente caso el paciente en el mismo evento lesional, donde cae en hiperextensión de rodilla jugando al fútbol, se le produce la rotura del LCA y del menisco externo por el impacto entre la meseta tibial y el cóndilo femoral. Esta rotura generó un compresión desmedida, logrando que el menisco se desgare parcialmente en su cuerno posterior con mayor afectación al tercio medial del mismo.

#### 2.2.2.1 Menisectomía.

La menisectomía es una intervención quirúrgica artroscópica que puede implicar la sustracción parcial o total del tejido meniscal dañado. Hoy en día se utiliza esta técnica sólo cuando una reparación se considera inviable. Algunos factores a tener en cuenta y que determinan la conducta quirúrgica a seguir son el tipo de sección y su ubicación, el potencial de curación y la edad del paciente. Al realizar este abordaje, se debe preservar la mayor cantidad de tejido meniscal, ya que esto impedirá el avance de procesos degenerativos a nivel articular. Aunque los pacientes, específicamente los atletas, pueden volver a la actividad física mucho más rápido después de la menisectomía, el riesgo de cambios degenerativos tempranos no debe subestimarse (Feeley, et al; 2018). Un estudio biomecánico de Lee y colaboradores (2006) demostró que a medida que aumentaba el grado de menisectomía, la cantidad de tensiones de contacto a través de la articulación tibio-femoral incrementan significativamente los signos de artrosis temprana. Es por eso que en la actualidad se recomienda utilizar técnicas de conservación de meniscos, cuando sea posible, especialmente en pacientes con grandes exigencias físicas. Sin embargo, la menisectomía tiene el beneficio de un retorno más rápido a las actividades y al deporte.

Los estudios clínicos y experimentales han demostrado que el menisco es importante para la función normal de la rodilla. La pérdida de menisco da como resultado una transmisión anormal de la carga a través de la rodilla y puede provocar una degeneración temprana de las articulaciones. Por lo tanto, la preservación del tejido meniscal es sumamente relevante (Feeley, et al; 2018).

En el caso de referencia, el paciente fue sometido a menisectomía parcial en menisco externo de la rodilla izquierda. Se logró recabar poca información al respecto, pero la severidad del desgarro fue importante por su localización hacia la inserción posterior, con mayor afectación al tercio medial, el cual al ser avascular carece de propiedades de cicatrización. Estos factores permitieron, a priori, al equipo tratante determinar la práctica quirúrgica adoptada para este caso.

#### 2.2.2.2 Trasplante Meniscal Externo.

El trasplante de menisco es una práctica quirúrgica en continuo perfeccionamiento, la misma se considera un procedimiento de rescate cuando ya se han intentado otras alternativas terapéuticas en referencia a la afectación meniscal. La misma consiste en la sustitución del menisco con un injerto alógeno o cadavérico a través de una artrotomía medial con osteotomía del epicóndilo femoral, luego de la exéresis del resto meniscal hasta el borde del mismo. Se realiza una fijación transósea de los ligamentos a los cuernos del menisco a través de canales óseos y fijación del menisco donante a la base del menisco. Se busca restablecer la función del menisco para mejorar la cinética de la articulación y así disminuir el dolor interlineal y de alguna manera ralentizar la artrosis al interceder entre los cartílagos articulares (Dienst, et al; 2008).

Según Brelin y colaboradores (2016) no existen indicaciones absolutas, el paciente candidato debería haberse sometido a una menisectomía casi total, que presente dolor en la interlínea articular, cambios condrales leves, alineación normal y una rodilla estable. Este perfil de paciente puede verse la mayoría de las veces en la población atlética, ya que generalmente son sometidos a menisectomía para una recuperación más rápida y el regreso al deporte.

El trasplante de aloinjerto de menisco, puede implementarse de diferentes maneras, una en donde se busca incluirlo en la sutura al remanente meniscal, u otra insertando el aloinjerto con bloques óseos adheridos en las inserciones anterior y posterior.

Cada caso en particular tendrá sus consideraciones y deberá ser evaluado para determinar el plan quirúrgico más adecuado. Los meniscos requieren una media de diez puntos de anclaje, incluidas las puntas o cuernos y es esencial que la tensión sea la adecuada.

La rehabilitación posoperatoria del trasplante meniscal es similar a la de una reparación severa de menisco y requieren un tiempo considerable lejos de las actividades deportivas. De acuerdo a lo expuesto por Dienst (2008) en pacientes jóvenes, activos, la sustitución de menisco ofrece una

---

opción terapéutica con el objetivo de disminución de dolor, la mejora de función de la rodilla y de la estabilidad y probablemente una ralentización del proceso degenerativo artrósico.

Siendo indicaciones para esta cirugía: Artrosis precoz sintomática del compartimento lateral de rodilla en pacientes jóvenes tras pérdida de menisco externo e inestabilidad anterior de rodilla en pacientes jóvenes y activos. Sus contraindicaciones: Lesiones cartilaginosas avanzadas, desaxación de miembros inferiores, inestabilidad de rodilla no tratada, edad mayor a 50 años, alteraciones arteriales importantes, inflamación articular crónica y artritis reumatoide.

En el presente caso clínico el paciente fue sometido a un trasplante de menisco externo, el cual había sido sustraído parcialmente en menisectomía previa. Se le efectuó la técnica de inserción al remanente meniscal, el injerto que se utilizó consistió en menisco cadavérico congelado, de un banco de tejidos. Las medidas se determinaron con referencia a la medición del platillo tibial en resonancia magnética de la rodilla contralateral.

### 2.2.3 Esguince Ligamento Colateral Interno

El ligamento colateral interno (LCI) es un importante estabilizador de la articulación de la rodilla, proporcionando cerrojo limitante contra las fuerzas rotativas y en valgo; además, es el ligamento más común lesionado durante un traumatismo de rodilla. La injuria a este tejido da como resultado una inestabilidad en valgo de la rodilla y hace que el paciente sea susceptible a la osteoartritis degenerativa de la rodilla (Vosoughi, et al; 2021).

Es una lesión común durante la práctica deportiva, como el fútbol, como resultado de una fuerza directa en valgo en la rodilla o de maniobras de corte, cuando los atletas plantan un pie y cambian repentinamente su dirección o velocidad. La lesión puede resultar en inestabilidad de la rodilla contra la fuerza de rotación o valgo. En general se presenta como una lesión aislada; no obstante, puede ocurrir en combinación con otras lesiones de ligamentos, principalmente lesión del ligamento cruzado anterior. Dado que el LCI es extraarticular, mantiene una alta capacidad de curación, la mayoría de sus lesiones pueden tratarse de forma no operatoria (Memarzadeh, et al; 2019).

La clasificación de las lesiones del LCI de la rodilla se pueden evidenciar mediante evaluación física. El terapeuta debe detectar un punto final durante la aplicación de carga en valgo entre 20° y 30° de flexión de rodilla, cuando el paciente refiere dolor ante la maniobra, la prueba es positiva, y presupone lesión ligamentaria. Se solicita radiografía en prueba de estrés en valgo, para

---

determinar la laxitud medial de la rodilla comparado con el lado contralateral ileso. Se utiliza una escala para clasificar las lesiones mediales de la rodilla establecida por la Nomenclatura Estándar de Lesiones Atléticas de la Asociación Médica Estadounidense, en donde clasifican tres grados de injuria ligamentaria. Las lesiones de grado I indican desgarró sólo en algunas fibras mínimas sin pérdida de la integridad (lesión por estiramiento). En el grado II, hay un desgarró parcial del LCI. Las de grado III muestran una rotura completa grave (Vosoughi, et al; 2021).

La historia clínica y el examen físico suelen ser adecuados, pero el *gold standard* para el diagnóstico es la resonancia magnética (Andrews, et al; 2017).

El tratamiento conservador se ha propuesto como pilar terapéutico en la mayoría de las lesiones aisladas del LCI, independientemente de la gravedad de la lesión, a menos que se vea afectado también por injuria al LCA o LCP. Estudios demostraron que la inmovilización prolongada culmina en la degradación del colágeno del LCI y la resorción ósea en el punto de inserción del mismo. Este hallazgo destaca la importancia del inicio temprano de ejercicios de rango de movimiento en protocolos no quirúrgicos (Edson, 2006).

#### 2.2.4 Osteotomía Distal de Fémur Apertura lateral.

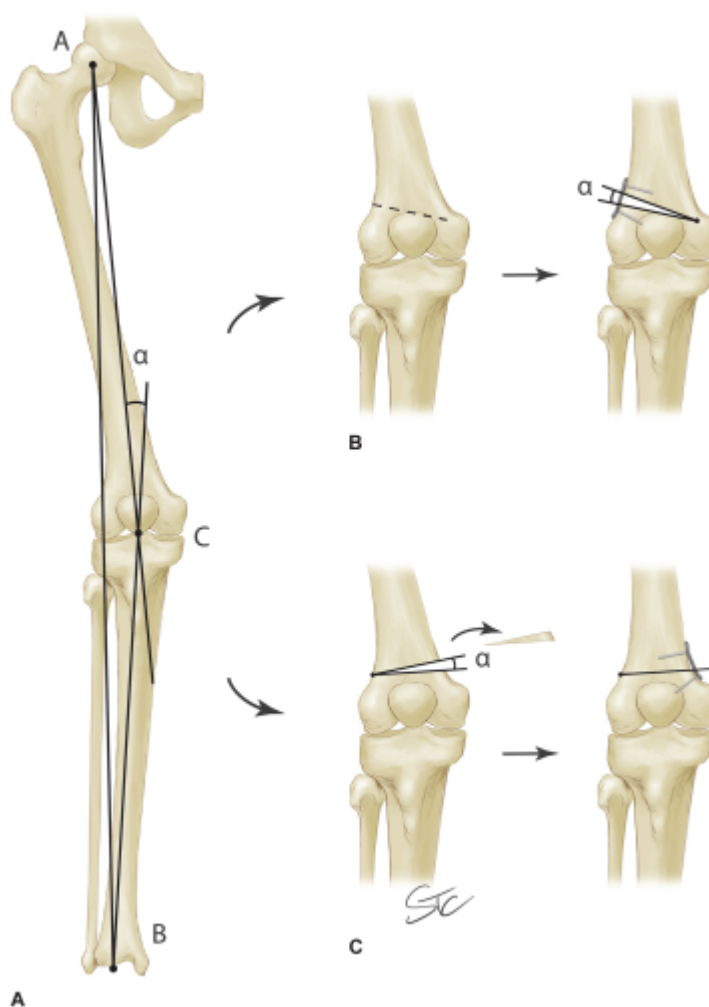
El objetivo de esta intervención quirúrgica radica en alinear axialmente la deformidad en valgo de la rodilla mediante una osteotomía y desplazamiento supracondilar femoral. Se realiza una fijación interna estable con placa-lámina para la compresión de los fragmentos, una vez alineados los segmentos (Wagner, 2004).

La deformidad en valgo es una mala alineación frecuente de la extremidad inferior. Entre las posibles causas están: osteoartrosis, desviaciones axiales de causa genética, secuelas tardías de enfermedades del cartílago de crecimiento, malas alineaciones postraumáticas y deformidades asociadas a otras enfermedades como la displasia de cadera (coxa valga).

Se han descrito numerosas técnicas de osteotomía: las de sustracción, las de apertura, y con desplazamiento. El valgo de rodilla produce un incremento de cargas en el compartimiento articular lateral. Si no se trata, inevitablemente originará una inestabilidad u osteoartrosis. La corrección debe realizarse siempre en el sitio de la deformidad. Un valgo femoral de 6°-8° se considera fisiológico. En el plano frontal, las superficies articulares del platillo tibial deben estar en ángulo recto respecto al eje longitudinal de la tibia. En el plano sagital, debe haber una inclinación posterior de 3°-4°. Cualquier orientación oblicua de la superficie articular conlleva unos momentos de cizallamiento, inestabilidad,

y rápida progresión hacia la osteoartrosis. La rodilla debe tener una extensión completa, un déficit de extensión activa comportará una contractura en flexión de la cadera, así como dolor articular anterior de la rodilla debido a un fenómeno de impacto. El déficit activo de extensión puede corregirse simultáneamente. Deben explorarse meticulosamente en el preoperatorio todas las articulaciones vecinas, puesto que es conocido que el valgo de rodilla puede ser consecuencia de una mala alineación de la cadera o del tobillo.

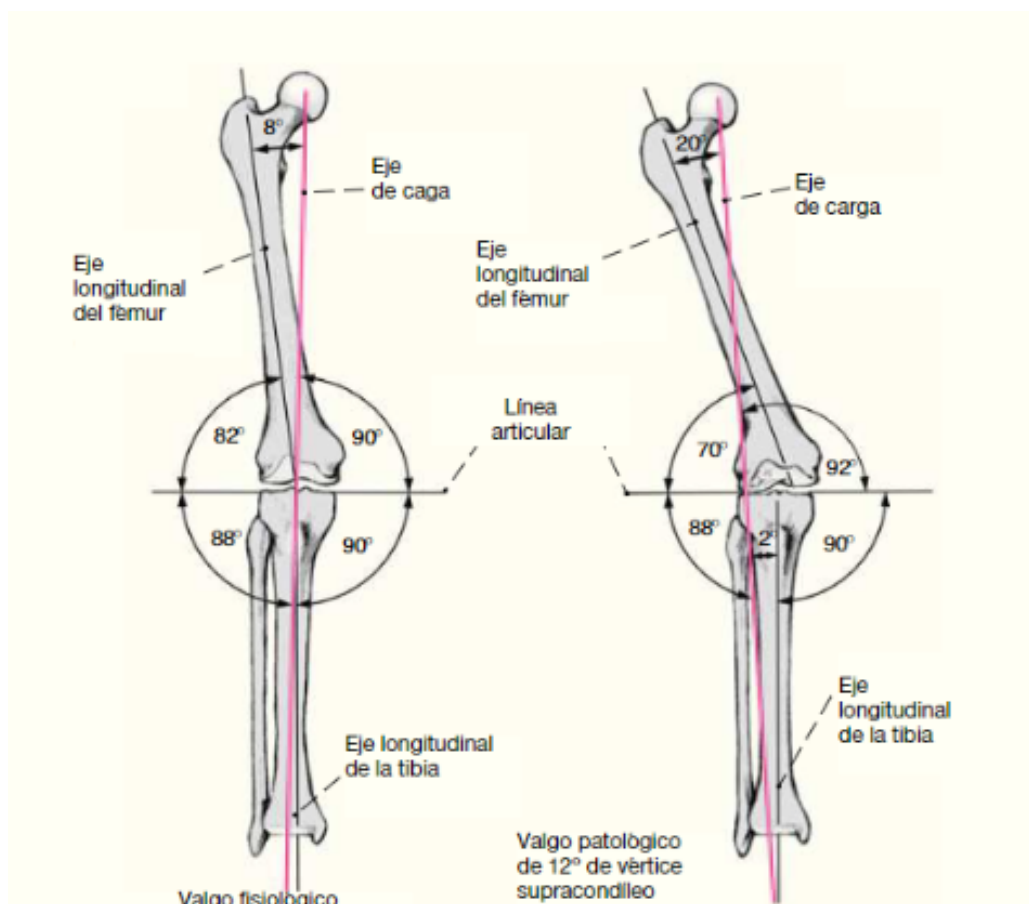
En la figura 4A, podemos observar la alineación del segmento inferior en genu valgo y sus angulaciones de referencia. En la figura 4B, la corrección estructural mediante osteotomía distal de fémur en apertura lateral. En la figura 4C, la corrección estructural mediante osteotomía distal de fémur en cierre medial (Sherman, et al; 2018).



**Fig. n°4: Osteotomía Distal de Fémur Apertura Lateral.** Imagen tomada de Sherman, et al; 2018.

El procedimiento realizado al paciente del presente TFI fue osteotomía distal de fémur en apertura lateral. Esta técnica consiste en realizar una incisión quirúrgica en cara lateral del fémur distal, para luego proceder a la desinserción del músculo vasto lateral, una vez descubierto el cóndilo femoral se pone en marcha la osteotomía con sierra oscilante. Se desplazan e impactan de los fragmentos del cóndilo para luego introducir la placa-lámina de 90°. Una vez alineados, se comprime fragmentariamente mediante compresor de placa y fijación interna.

Las indicaciones para esta esta cirugía son: Deformidad supracondílea en valgo de rodilla con función articular conservada y radiológicamente debe existir una preservación de la superficie articular del cóndilo medial femoral y tibial. Esta técnica se recomienda para el tratamiento de osteoartritis del compartimento lateral de rodilla, especialmente cuando la deformidad en valgo femoral excede los 12° entre el ángulo formado por la línea que va desde la cabeza del fémur hasta los maleolos tibiales y la recta formada en el eje anatómica del fémur; y la línea articular la oblicuidad es mayor que 10° (Leong, 2019).



**Fig. n°5: Alineación miembro inferior** . Imagen tomada de Wagner; 2004.

Entre sus contraindicaciones podemos enumerar: Cambios degenerativos importantes en el compartimiento articular interno (reducción del espacio articular, osteofitos, quistes subcondrales). Laxitud importante de los ligamentos cruzados y colaterales de la rodilla (Wagner, 2004).

De acuerdo a la evidencia científica recabada, la osteotomía femoral distal permitió la reanudación de las actividades físicas para las personas con osteoartritis sintomática del compartimiento lateral de la rodilla, resultando mejoras clínicas y sintomáticas, lo que en consecuencia, logró un restablecimiento óptimo de las funciones en las actividades de la vida diarias y laborales.

### **3. Presentación del Caso Clínico.**

#### 3.1 Desarrollo del Caso Clínico.

En julio del 2018, el paciente en cuestión tuvo una rotura de ligamento cruzado anterior y menisco externo en su pierna izquierda, tras realizar un salto a propia altura y aterrizando en hiperextensión de rodilla, situación que tuvo su desenlace luego de una disputa de balón en una práctica de fútbol con sus amigos. Este suceso concluyó en un reemplazo ligamentario y menisectomía parcial (menisco externo) de las estructuras mencionadas, realizando la rehabilitación fisiokinesiterapéutica correspondiente, para retornar a sus actividades cotidianas. Unos años después, en septiembre del 2020, nuevamente practicando fútbol con sus amigos sufre un esguince en la misma rodilla (ligamento colateral interno), luego de rotar externamente con el pie fijo al suelo, lo que derivó en un nuevo proceso de rehabilitación, que no resultó favorecido tras la aparición de signos de osteoartrosis<sup>1</sup> temprana en consecuencia de un acentuado genu valgum estructural<sup>2</sup>.

Con este nuevo panorama, en febrero del 2021, en buscas de una buena calidad de vida y en el retorno a sus actividades deportivas cotidianas; el paciente recurre a tres equipos médicos diferentes especializados en traumatología. Logrando obtener diferentes puntos de vista y optando por el más conveniente a su parecer: Realizar una trasplante meniscal externo. En donde se coloca un aloinjerto meniscal brindado por un banco de huesos cadavéricos y reduce la compresión entre las estructuras afectadas por la artrosis. De esta manera, se plantea reducir la sintomatología de este proceso degenerativo como la osteoartrosis temprana, y obtener una rodilla conservada y más funcional a los requerimientos del paciente en cuestión, quien tiene como claro objetivo volver a correr y jugar al fútbol recreativamente.

En mayo del 2021, mientras se encontraba realizando ejercicios de rehabilitación, tras un mal movimiento en impacto, se desgarró el menisco que fuera trasplantado hacía meses. Este hecho volvió a cambiar el panorama clínico, lo cual derivó, en junio de 2021, en la realización de una osteotomía distal de fémur con el afán de lograr alinear los segmentos. Esta intervención permitió disminuir el valgo de rodilla, liberando el compartimiento externo afectado y en el mismo acto

---

<sup>1</sup> Osteoartrosis: es una afección prevalente e incapacitante que envuelve a una articulación y que tiene como resultado una degeneración tisular a nivel osteocondral (Romera Baures, 2017).

<sup>2</sup> Genu valgo estructural: mala alineación de los segmentos óseos que componen la articulación de la rodilla, en donde se ve un acentuado desviamiento hacia la línea media en el plano frontal (Sherman, et al; 2018).

quirúrgico suturar el menisco desgarrado. El paciente ingresa al Centro de Rehabilitación KINAR, la semana posterior a su intervención para comenzar con el tratamiento de rehabilitación.

### 3.2 Anamnesis.

|                      |                      |                         |                    |                            |
|----------------------|----------------------|-------------------------|--------------------|----------------------------|
| <b>Nombre:</b> ----- | <b>Edad:</b> 27 años | <b>Altura:</b> 1,71mts. | <b>Peso:</b> 88kg. | <b>Obra social:</b> Omint. |
|----------------------|----------------------|-------------------------|--------------------|----------------------------|

|  |  |
|--|--|
| <b>Ocupación:</b> Empleado de comercio (8hs parado). | <b>Estado civil:</b> Soltero–Vive con madre y hermana. |
|--|--|

|  |   |
|--|---|
| <b>Deporte:</b> Fútbol amateur - Running recreativo. | <b>Frecuencia actividad física:</b> 3 veces/semana. |
|--|---|

|                                |
|--------------------------------|
| <b>Pie dominante:</b> Derecho. |
|--------------------------------|

|  |
|--|
| <b>Diagnóstico:</b> Post operatorio de osteotomía de fémur distal (varizante) y sutura menisco externo (trasplantado). |
|--|

|   |
|---|
| <b>Objetivo:</b> Volver al deporte (Fútbol/Correr). |
|---|

|  |
|--|
| <b>Mecanismo de lesión:</b> Genu valgo + Artrosis temprana + Trabajo de impacto en rehabilitación por trasplante de menisco externo. |
|--|

|                                 |                                  |  |
|---------------------------------|----------------------------------|--|
| <b>Fecha lesión:</b> 26/05/2021 | <b>Fecha cirugía:</b> 14/06/2021 | <b>Inicio rehabilitación:</b> 21/06/2021 |
|---------------------------------|----------------------------------|--|

|   |
|---|
| <b>Tipo de cirugía:</b> Osteotomía de fémur distal en cuña de apertura (varizante) + Sutura menisco externo (trasplantado). |
|---|

|  |
|--|
| <b>Antecedentes clínicos:</b> Ninguno. |
|--|

|   |
|---|
| <b>Lesiones previas:</b> Luxación de hombro izquierdo (2018 – Rehabilitación kinésica) – Ruptura y reemplazo de ligamento cruzado anterior y meniscectomía total de menisco externo (julio 2018 – Rehabilitación kinésica) – Esguince de ligamento colateral interno (septiembre 2020 – Rehabilitación kinésica) – Trasplante meniscal (Artrosis temprana de rodilla – febrero 2021 - Rehabilitación kinésica fallida). |
|---|

### 3.3 Exploraciones y Evaluaciones.

Las exploraciones físicas en las rehabilitaciones post operatorias consisten principalmente en comprobar la indemnidad de las estructuras intervenidas, localizar y clasificar el edema mediante la palpación. También es importante comprobar que no haya signos ni síntomas de infección

post-quirúrgica como la temperatura, coloración y tumefacción en la zona afectada, mediante el tacto y la observación.

En este caso puntual, se realiza un examen completo de la rodilla que incluye evaluación de los rangos de movimiento, índices de desplazamientos femorrotulianos, dolor y crepitación tibiofemoral, fuerza muscular, pruebas de subluxación de ligamentos, indemnidad de estructuras meniscales y anomalías en la marcha. (Noyes, et al; 2012) Se palpa la interlínea de la rodilla, localizado edema generalizado intra-articular de la cápsula, con mayor afectación hacia el compartimiento medial. El mismo no presenta coloración, ni temperaturas elevadas, por lo que se descarta infección; asimismo se lo clasifica mediante el signo de Godet. Luego, se realizan maniobras de indemnidad de los meniscos, con la prueba de Mc Murray y los signos de Bragard, de Bado y Cagnoli. Como así también de todas las estructuras de la rodilla, con prueba de cajón anterior y posterior para LCA y LCP y distracción lateral y medial para ligamentos. Las mismas se efectuaron dando resultado negativo, ya que el paciente no refirió sintomatología de dolor o molestia en sus realizaciones posteriores.

En las primeras evaluaciones kinésicas post operatorias se realizan control de la o las heridas y puntos de sutura, a través de la observación y palpación. Se evalúan los rangos de movimientos activos y pasivos con goniometría (Norkin, et al; 1997), para luego pasar a la fuerza de la musculatura periarticular y de segmentos distales y proximales. Otra evaluación importante es la del dolor, para la cual se utiliza la Escala Subjetiva del Dolor – EVA, y por su versatilidad se puede realizar de forma inmediata sin equipamiento ni preparación previa, es así que se evalúa periódicamente para cuantificar el grado de dolor del paciente, siendo 0 la ausencia de dolor y 10 un dolor intolerable.

Otra herramienta cuantitativa de progresión es la implementada para evaluar la fuerza muscular, en donde se utiliza la escala Medical Research Council (MRC) modificada, solicitando al paciente realizar activación muscular dependiendo del grupo muscular a analizar y de acuerdo a las posibilidades del paciente. (Rehabil, 2008)

Se valora la actividad muscular en:

- 0 Ausente: parálisis total.
- 1 Mínima: contracción muscular visible sin movimiento
- 2 Escasa: movimiento eliminando la gravedad.

- 3 Regular: movimiento parcial sólo contra gravedad.
- 3+ Regular +: movimiento completo sólo contra gravedad.
- 4- Buena -: movimiento completo contra gravedad y resistencia mínima. Buena: movimiento completo contra gravedad y resistencia moderada.
- 4+ Buena +: movimiento completo contra gravedad y fuerte resistencia.
- 5 Normal: movimiento completo contra resistencia total.

Para la evaluación del edema se utilizó el signo de Godet. Esta maniobra consiste en presionar la piel contra una superficie ósea, por ejemplo, en la cara anterior de la pierna, durante 5 segundos. Si la piel queda con una hendidura que tarda algunos segundos en volver a su estado normal, el signo es positivo.

**Tabla n°1: Clasificación del edema en grados según magnitud.** Imagen tomada de Argente, et al; 2013.

| CUADRO 12-3. Clasificación del edema en grados según su magnitud |  |
|--|--|
| Grado 1:   | Leve depresión sin distorsión visible del contorno y desaparición casi instantánea |
| Grado 2:   | Depresión de hasta 4 mm y desaparición en 15 segundos                              |
| Grado 3:   | Depresión de hasta 6 mm y recuperación de la forma en 1 minuto                     |
| Grado 4:   | Depresión profunda hasta de 1 cm con persistencia de 2 a 5 minutos                 |

### 3.4 Estudios complementarios.

Para comprobar ciertos factores determinantes y así poder adoptar el tratamiento quirúrgico más adecuado, se solicitaron estudios complementarios y de imágenes, tales como radiografías (RX), resonancias magnéticas (RM) y tomografías computadas (TC).

Las RM pueden arrojar signos de artrosis degenerativa en las carillas articulares afectadas, como así también cuantificar los espacios interarticulares y la indemnidad de las complejas estructuras que componen la rodilla. En este caso, los estudios del paciente, refirieron signos de artrosis avanzada en el compartimento externo, con disminución de la luz articular.

Las RX deben ser con proyección anteroposterior de la rodilla afectada y de la cadera ipsilateral con carga de toda la extremidad afectada sólo si el valgo es superior a 15°. Todas las RX, incluso la proyección lateral, deben ser en carga con la rodilla en máxima extensión. Las mismas arrojarán las diferentes angulaciones estructurales y distancias entre segmentos. Sin embargo en la etapa de rehabilitación, para verificar la consolidación ósea y la correcta alineación tras la osteotomía, las radiografías van a ser determinantes para la toma de decisiones en cuanto a la progresión del tratamiento. Tal es así que se recomienda realizar un seguimiento en los primeros seis meses post operatorios (Wagner, 2004).

Las mismas se adjuntan en el apartado 7. Anexos; evidenciando mediante RX y su posterior informe, las mediciones correspondientes a los MM. II. en cuanto a longitud y ejes de angulaciones para determinar discrepancias y asimetrías estructurales que determinarán las pautas terapéuticas. Luego se anexan imágenes complementarias postoperatorias, las cuales indican la correcta alineación estructural tanto a nivel óseo como protésico, la cicatrización intraarticular y la consolidación ósea.

### 3.5 Tratamiento.

En este apartado se abordará el tratamiento de rehabilitación post operatoria, justificado de acuerdo a las últimas publicaciones disponibles, en donde se intentará aplicar las consideraciones propuestas por diferentes autores, en el marco de la evolución del paciente en la práctica terapéutica. El paciente inicia el tratamiento de rehabilitación una semana después de la intervención quirúrgica, con una frecuencia de tres sesiones semanales de 45/60 minutos cada una. Al ser un caso complejo con sucesivas lesiones concomitantes y varias intervenciones quirúrgicas, se debe tener consideraciones especiales en el caso.

Con respecto a la osteotomía distal de fémur se establecen periodos en donde las primeras seis semanas después del procedimiento, los pacientes están restringidos a soportar peso parcial sólo con la rodilla bloqueada en extensión completa. Se permite el rango de movimiento de la rodilla según se tolere de forma pasiva y activa asistida. Después de la 6° semana, el paciente puede comenzar a fortalecer los cuádriceps, a soportar peso progresivamente y a un rango completo de movimiento en la rodilla sin carga más allá de los 90° de flexión. Se suspende el uso del inmovilizador ortopédico y se realizan cada 2-3 meses radiografías en bipedestación para verificar consolidación ósea y alineación de los segmentos. En cuanto al regreso gradual a la actividad y al entrenamiento deportivo específico, se puede progresar según la tolerancia del paciente (Voleti, et al; 2019). Sin embargo, los

ejercicios de amplitud de movimiento pueden comenzar inmediatamente, con restricciones dictadas principalmente por procedimientos concomitantes (p.ej., trasplante de menisco, restauración de cartílago, etc.). Por lo general, los pacientes pueden reanudar los tratamientos de bajo impacto y/o actividades ligeras a los 3 meses, actividad atlética posoperatoria y de alto impacto y/o trabajo completo por 6 meses después de la operación, presumiendo que cumplen los criterios estandarizados para volver al deporte y/o al trabajo (Sherman, et al; 2018).

Teniendo en cuenta las recomendaciones precedentes, se construye un tratamiento combinando los plazos para asegurar la indemnidad de las estructuras afectadas. Desde el punto de vista de la sutura del menisco trasplantado, se recomienda tratar como una reparación meniscal severa, donde los tiempos se pueden prolongar de acuerdo a la evolución del paciente. La carga de peso en el miembro afectado, se recomienda restringirlo hasta la 5° semana. El rango de movimiento comienza en la 1°/2° semana con un rango de movimiento pasivo/activo asistido de 0° a 90° y progresa gradualmente hasta la 6° semana en donde se esperan rangos que superen los 110° de flexión de rodilla. Asimismo, las actividades como correr, cambios de ritmo y dirección y prácticas deportivas no se recomiendan hasta 6 a 12 meses después de la intervención quirúrgica (Brelín, 2016; Puzzitiello, et al; 2020).

Siguiendo con las recomendaciones, hay que lograr un rango de movimiento pasivo o activo asistido de 0 ° a 90 ° de flexión de rodilla inmediatamente después de la cirugía para minimizar el riesgo de artrofibrosis. Además, se debe fomentar la movilización femorrotuliana, la reactivación del cuádriceps y la realización frecuente de bombas de tobillo para favorecer riego sanguíneo en segmento distal. Al ser una rehabilitación postoperatoria, inicialmente se favorece el control del edema mediante compresión y crioterapia, para luego continuar con la reactivación del cuádriceps. Durante las primeras dos semanas después de la reparación, se realizan ejercicios suaves y pasivos de rango de movimiento dentro de los límites de lo que el paciente puede tolerar. Se recomiendan ejercicios que involucren la musculatura del cuádriceps, levantamiento de piernas estiradas con una rodillera y ejercicios de extensión y abducción de cadera inmediatamente después de la cirugía.

Una vez que el paciente está soportando todo su peso, alrededor de los 3 meses post quirúrgicos, se enfatiza la restauración de la mecánica normal de la marcha. Es importante que el paciente deambule sin cojear y se asegure de que no se desarrollen derrames articular con el aumento de las actividades. Un derrame persistente puede contribuir a una disminución de la flexión de la

rodilla, bloqueo del cuádriceps y aumento del dolor articular y un consecuente retraso en la planificación.

Siempre que se haya recuperado adecuadamente la fuerza, el movimiento y el equilibrio de las extremidades inferiores, se pueden iniciar ejercicios pliométricos y de agilidad básicos luego de 5 meses de la cirugía. Además, el paciente debe tolerar de 2 a 3 km de deambulación rápida sin cojear antes de iniciar un programa de trote a intervalos. Una vez que el paciente ha progresado sin limitaciones funcionales significativas, se puede realizar una evaluación con respecto al regreso a las actividades completas a través de pruebas funcionales específicas del deporte y evaluaciones de la estabilidad objetiva de la rodilla en el examen clínico y de esfuerzo.

Por último es importante reconocer que la presencia de reconstrucciones primarias o de revisión del ligamento cruzado o osteotomías puede requerir alterar la progresión de este programa de rehabilitación para permitir una óptima curación de los tejidos biológicos relacionados a las intervenciones previas. Por lo tanto, se recomienda que los kinesiólogos trabajen en estrecha colaboración con el cirujano tratante para verificar que el paciente progresa adecuadamente (Laprade, 2012).

### 3.5.1 Objetivos del tratamiento.

#### **Objetivos a corto plazo:**

- Disminuir edema y focos inflamatorios.
- Moderar el dolor post-operatorio.
- Estimular la consolidación ósea.
- Restablecer rangos de movimientos articulares.
- Recuperar trofismo muscular en miembro afectado.
- Marcha independiente.

#### **Objetivo a medio plazo:**

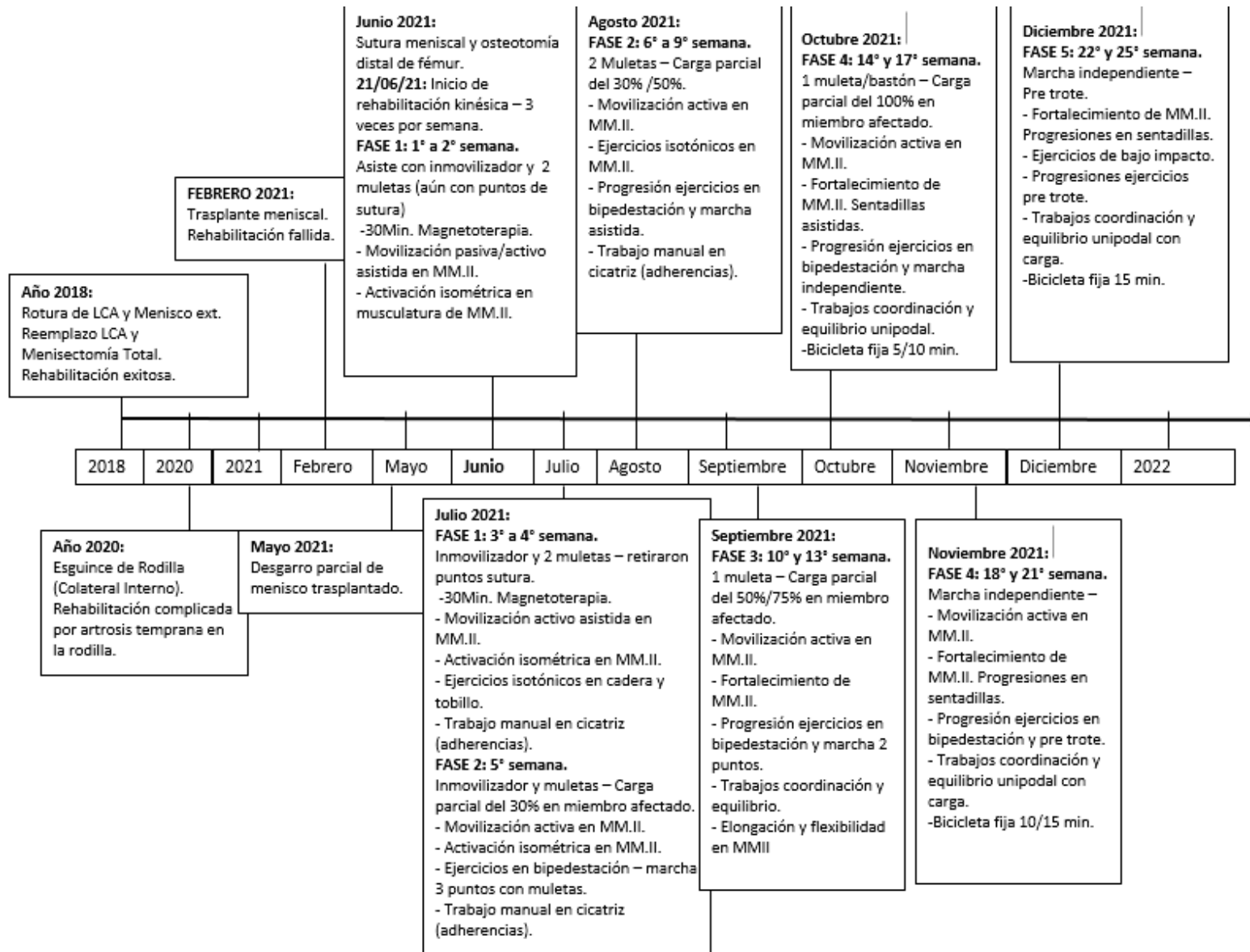
- Pre-trote.
- Saltos y pliometría.
- Vuelta al trote.

#### **Objetivo a largo plazo:**

- Vuelta a la actividad laboral - bipedestación prolongada.
- Vuelta a la Carrera.

- Cambios de ritmo, dirección y velocidad.
- Trabajo de campo.
- Vuelta al deporte.

### 3.5.2 Línea del tiempo – Esquema de tratamiento kinésico.



### 3.5.3 Planificación del tratamiento.

**Fase I:** 1° semana post quirúrgica a 4° semana. Paciente con inmovilizador, deambula con dos muletas. Aún conserva puntos de sutura.

- Control de edema e inflamación. Aplicación de terapia de ultrasonido. Compresión leve.
- Modulación del dolor. Activaciones isométricas sostenidas. Crioterapia.
- Consolidación ósea. Aplicación de magnetoterapia 30 min., a 50Hz., 100 Gauss, modo continuo (Martinez, 2002; Martinez, 2001).
- Uso muletas y marcha de tres puntos.
- Educación del paciente.
- Restablecer rangos de movimientos articulares pasivo y activo-asistido hasta 90° de flexión de rodilla y extensión completa.
- Activación isométrica de la musculatura periarticular.
- Activación isotónica de musculatura en cadera y tobillo. Estimular bombeo plantar.
- Movilidad femorrotuliana.
- Iniciar leve soporte y transferencia de peso en talones.
- Control y trabajo manual (anti-adherencia) en tejido cicatrizal.

Precaución:

- Evitar el varo, las rotaciones interna y externa y superar la flexión de 90° de la articulación de la rodilla por las compresiones en menisco afectado.
- Indicar correcto uso de inmovilizador en extensión máxima (sacar por higiene y ejercicio en casa solamente), vendaje (compresión leve), colocación de apósitos e higiene en cicatriz, colocar la pierna afectada por sobre la altura de la cadera.
- Movilizar precozmente para evitar artrofibrosis.

**Fase II:** 5° a 9° semana. Paciente con inmovilizador, deambula con dos muletas. Retiraron puntos de sutura. Carga de peso del 30% al miembro afectado.

- Control de edema e inflamación. Indicar baños de contrastes.
- Modulación del dolor. Activaciones isométricas sostenidas. Crioterapia.
- Restablecer rangos de movimientos articulares pasivo y activo. Flexión de rodilla  $\geq 110^\circ$  - Extensión completa.

- Activación isométrica de la musculatura periarticular.
- Activación isotónica de musculatura en cadera y tobillo.
- Control y trabajo manual (anti-adherencia) en tejido cicatrizal.
- Ejercicios en bipedestación con descarga parcial. Estimular soporte y transferencia de peso.
- Marcha asistida con muleta. En paralelas.

Precaución:

- Continuar evitando el varo, la tensión de rotación interna y externa a través de la articulación de la rodilla.
- Utilizar el inmovilizador sólo para trasladarse fuera del hogar. Suspender uso a la 6<sup>o</sup> semana.

**Fase III:** 10<sup>o</sup> a 14<sup>o</sup> semanas. Paciente deambula con una muleta – Carga parcial del 50%/75%.

- Movilización activa en MM. II. Flexión de rodilla  $\geq 120^\circ$  - Extensión completa.
- Fortalecimiento muscular de MM. II.
- Activación isométrica e isotónica en cadena cinética cerrada de la musculatura periarticular (hasta 70 ° de flexión de la rodilla).
- Progresión de ejercicios en bipedestación y marcha de dos puntos.
- Activación de las funciones propioceptivas, coordinativas y de equilibrio.
- Promover la elongación y flexibilidad en MM. II.
- Progresión de soporte y transferencia de peso.
- Ejercicios de pre-marcha. Destete de ayuda marcha.

Precauciones:

- Limitar ejercicios en cadena cinética cerrada bipodal a 70° de flexión de rodilla.
- Observar y corregir la alineación de rodilla/cadera en ejercicios de cadena cinética cerrada
- Observar si hay derrame continuo, dolor al soportar peso.
- Indicar programa de ejercicios en el hogar.

**Fase IV:** 15<sup>o</sup> a 21<sup>o</sup>semanas. Paciente deambula con una muleta/bastón – Carga parcial del 100% en miembro afectado.

- Movilización activa en MM. II. Flexión de rodilla completa - Extensión completa.
- Fortalecimiento muscular de MM. II.

- Activación isométrica e isotónica en cadena cerrada/abierta de la musculatura periarticular.
- Retorno a sentadillas asistidas y progresiones (hasta 90 ° de flexión de la rodilla).
- Progresión de ejercicios en bipedestación y marcha independiente.
- Activación de las funciones propioceptivas, coordinativas y de equilibrio unipodal. Escalera de coordinación.
- Progresión de marcha independiente con obstáculos, en planos irregulares e inestables.
- Ejercicios de bajo impacto. Saltos en mini trampolín. Repiqueteo bajo.
- Bicicleta fija 5/10 min.

Precauciones:

- Continuar observando la alineación y la biomecánica adecuadas de MM II. en ejercicios de cadena cinética cerrada y abierta.
- Limitar ejercicios en cadena cinética cerrada bipodal a 90 ° de flexión de rodilla.
- Controlar estabilidad en core y MM. II. en ejercicios de cadena cinética abierta, luego progresar.
- Ajustar la altura de la bicicleta fija para limitar a 90° la flexión en rodilla.

**Fase V:** 22° a 25° semanas aprox. Paciente en marcha independiente – Carga total.

- Movilización activa en MM. II. Flexión de rodilla completa - Extensión completa.
- Fortalecimiento muscular de MM. II.
- Progresiones en sentadillas – Bipodal/excéntrica/unipodal/con carga.
- Bicicleta fija 10/15 min. Recomendar realizar actividad en hogar/gimnasio.
- Restablecer la velocidad y cadencia al caminar.
- Reanudar la subida normal de escaleras.
- Implementar ejercicios de pre trote y sus progresiones.
- Progresión de ejercicios de impacto. Repiqueteo bajo/alto. Salto de minivallas.
- Activación de las funciones propioceptivas, coordinativas y de equilibrio unipodal sin/con carga. Escalera de coordinación.
- Retorno a trabajos básicos con pelota.

Precauciones:

- 
- Optimizar la carga de todos los ejercicios de fuerza y resistencia que realice fuera del consultorio (gimnasio).
  - Controlar derrame articular y supervisar dolor post entrenamiento de impacto.

**Fase VI:** finalizada con éxito la fase anterior y de acuerdo a la evolución del paciente; quien deberá contar con rodilla estable, sin derrame ni dolor articular e igual fuerza muscular y rango de movimiento en ambos MM. II. El paciente debe demostrar un buen control en ejercicios con carga. Ser capaz de preservar la alineación adecuada en ejercicios de propiocepción, equilibrio y cadena cinética cerrada/abierta, bipodal y unipodal. Para luego realizar:

- Trote progresivo.
- Carrera.
- Ejercicios pliométricos.
- Trabajo de campo. Progresión en velocidad/intensidad en ejercicios de agilidad con y sin pelota. Iniciar carreras de aceleración/desaceleración, cambios de ritmos y dirección. Iniciar ejercicios específicos de fútbol.
- Vuelta al deporte.

#### 3.5.4 Evolución del paciente

El paciente inicia la rehabilitación una semana posterior a la intervención quirúrgica. Se presenta deambulando con ayuda marcha de dos muletas, con inmovilizador de rodilla y aún con los puntos de sutura. La primera sesión se realiza anamnesis correspondiente, se recaba especialmente las consideraciones que le transmitió el médico traumatólogo. Se evalúa mediante observación, tacto, palpación y diferentes pruebas la condición general de la rodilla, de la cicatriz y la indemnidad de las estructuras que fueron afectadas en esta articulación. Se toman datos cuantitativos tanto de goniometría, como Escala Subjetiva del Dolor EVA y escala MRC modificada en el inicio de cada fase de tratamiento propuesto para evidenciar la evolución y progresión a lo largo de la terapia. Dando como resultado de la evaluación goniométrica de extensión de rodilla en  $-10^{\circ}$  y flexión en  $49^{\circ}$ . En cuanto al edema se presenta con un signo de Godet nivel 4 moderado; y en tanto el dolor a la movilización, el paciente refiere un 7 en la escala EVA. Por último, ante la evaluación de la fuerza en cuádriceps presenta una puntuación de 2 (escasa: movimiento parcial tras eliminar la gravedad) en escala MRC modificada.

El primer mes, correspondiente a la fase I, se inician las sesiones con magnetoterapia para estimular la consolidación ósea. Seguido a esto, se movilizan los miembros inferior pasivamente y activo-asistido, se activa isométricamente la musculatura de los segmentos distales y proximales a la rodilla, para el reacondicionamiento de los mismos, en cuanto rango de movimiento y fuerza. Una vez que retiraron los puntos de sutura pasados doce días, se comienza a trabajar la herida de forma manual para evitar adherencias del tejido subcutáneo. Se trabaja la marcha de tres puntos con dos muletas, para la carga parcial del 30% aproximadamente.

Ya en la fase II, se reevalúa al paciente, dando como resultado una goniometría activa en rodilla con extensión de  $-4^{\circ}$ , y una flexión de  $78^{\circ}$ , edema nivel 2 leve, al movimiento activo refiere un 5 en la escala de EVA y la fuerza cuádriceps es de 3 (movimiento parcial sólo contra gravedad). El paciente deja de utilizar el inmovilizador de rodilla por indicación médica. Se sigue promoviendo la movilidad activa y activa-asistida de los MM. II. Se progresan con las activaciones isométrica en musculatura periarticular, isotónicas en cadera y tobillo. De acuerdo a lo pautado por el traumatólogo tratante se progresa la carga al miembro afectado al 50% aproximadamente, se realizan ejercicios en bipedestación y marcha asistida. Se finaliza con trabajo manual en cicatriz.

En la fase III, se reevalúa rangos de movimiento en flexoextensión de rodilla, dando  $0^{\circ}$  para la extensión y  $95^{\circ}$  de flexión; edema nivel 1 muy leve; al movimiento activo refiere un 3 en la escala de EVA y la fuerza del cuádriceps es de 4- (movimiento completo contra gravedad y resistencia mínima). El paciente deambula con una muleta, con carga parcial del 50 al 75 % aproximadamente. Se promueve movilidad activa y fortalecimiento muscular en MM. II., a través de ejercicios isométricos e isotónicos en cadena cerrada en rodilla afectada, para lograr el mayor reclutamiento de fibras musculares. Se progresa los ejercicios en bipedestación y pre-marcha. Se implementan ejercicios que estimulen la propiocepción, estabilidad, coordinación y equilibrio bipodal. Se busca restablecer flexibilidad y elongación en los MM. II., a través de ejercicios excéntricos tanto en isquiotibiales, glúteos como soleos y bíceps sural. Se pone especial atención a la transferencia de peso a la pierna afectada, y el destete de la ayuda marcha, restableciendo la confianza y seguridad al paciente.

En la fase IV se reevalúa rangos de movimientos activos en rodilla, extensión de  $0^{\circ}$  y flexión de  $106^{\circ}$ , edema controlado; cicatriz en buen estado a la vista y al tacto presenta distensibilidad adecuada; al movimiento activo refiere un 2 en escala EVA; la fuerza en cuádriceps se puntúa con 4

(movimiento completo contra gravedad y resistencia moderada) en escala MRC. Paciente deambula con bastón, con carga parcial del 100% en el miembro afectado. Se siguen las pautas de la fase anterior en cuanto a movilidad y fortalecimiento muscular, progresando con activación isométrica e isotónica en cadena cerrada y abierta de la musculatura periarticular. Se retorna a las sentadillas asistidas con suspensión axial, en pocos rangos de movimiento, luego se aumenta la carga progresivamente, hasta la sentadilla convencional. Siguen los ejercicios de fuerza en MM. II., en bipedestación y marcha independiente con especial atención en la activación de las funciones propioceptivas, de estabilidad, coordinativas y de equilibrio unipodal. Se implementa el uso de bicicleta fija por 5/10 min. de forma paulatina. Implementación de ejercicios de bajo impacto, en mini-tramp.

Al día de hoy, la fase anterior aún se encuentra en proceso de finalización, por lo cual la fase V se planifica de acuerdo a lo planteado en el apartado 3.5.3 Planificación del tratamiento.

#### **4. Discusión**

En el caso clínico de referencia, las sucesivas lesiones y de forma concomitantes tuvieron gran injerencia en lo que derivó a la última decisión quirúrgica del equipo traumatológico. En tal sentido, en cuanto a la rehabilitación post operatoria, la cual abordamos, también se debería analizar y determinar la relevancia de los antecedentes de la historia clínica del paciente, para planificar el tratamiento. Sin embargo, no se ha encontrado demasiada evidencia científica respecto a tratamientos de rehabilitaciones con lesiones previas y concomitantes, que aborden en profundidad la etapa kinésica. Tampoco abundan protocolos referidos al tema en cuestión, si bien no considero oportuna la estandarización de los tratamientos, ya que cada paciente tiene diferentes objetivos, circunstancias, preferencias y tiempos (fisiológicos y psicológicos).

Es así, que se propone discutir respecto del enfoque del tratamiento, por un lado en donde se dispone centrarse específicamente en la rehabilitación post quirúrgica y sus protocolos; o por otro lado se recaban las afecciones previas del paciente en conjunto a dichos factores precedentes y actuales, para determinar y combinar las pautas que establecerán la planificación final.

Según un estudio de Thrush y colaboradores (2018), donde realiza una revisión científica sobre rehabilitación postoperatoria de lesiones concomitantes de rodilla y protocolos vigentes, nos demuestra la falta de sustento y poca información de los mismos; concluyendo en que el tratamiento de rehabilitación de las lesiones concomitantes en la articulación de la rodilla debe planificarse caso por caso de acuerdo a la progresión basada en la evolución del paciente en particular, hasta tanto se disponga de evidencia más sólida al respecto.

En estos casos particulares, donde todas las decisiones terapéuticas son determinante en la evolución del tratamiento, se debe priorizar un abordaje interdisciplinario y que la comunicación con el equipo traumatológico tratante sea fluida y constante. De esta forma lograr construir en conjunto una rehabilitación acorde a las circunstancias y bajo estricta supervisión. Poniendo especial atención a los tiempos fisiológicos y psicológicos que transita el paciente; la dosificación y progresión de los ejercicios; la optimización de la carga y el soporte de peso. Sin descuidar los trabajos preventivos y de reacondicionamiento físico general, teniendo en cuenta el historial clínico del paciente y los consecuentes déficit neuromusculares que estas lesiones pudieron ocasionar. Deficiencias que seguramente incidieron como factores de riesgo asociados al desenlace quirúrgico final.

## **5. Conclusión.**

En el presente trabajo, se expone el caso clínico de un paciente de 27 años, quien concurre a rehabilitación postoperatoria tras osteotomía distal de fémur en cuña de apertura lateral (varizante), al mismo tiempo que se le sutura menisco trasplantado anteriormente.

Se procede a la revisión de la evidencia científica vigente, la cual resulta escasa debido a la poca frecuencia del cuadro clínico del paciente en cuestión. Sin embargo, luego de una exhaustiva búsqueda se logra recabar estudios retrospectivos y de revisión sistemática con respecto a las intervenciones quirúrgicas realizadas de forma individualizada, para posteriormente poder cruzar y combinar la información para obtener los criterios correspondientes de rehabilitación. Esto mismo sustentado con las pautas indicadas por el equipo traumatológico interviniente y el criterio kinesiológico a lo largo de la evolución diaria del paciente, se planifica el tratamiento de rehabilitación más adecuado y en consonancia con los objetivos del paciente y sus determinantes bio-psico-sociales.

Se realiza un relevamiento de las lesiones previas transitadas por el paciente, las cuales fueron condicionantes para la resolución quirúrgica adoptada. Las mismas resultan de gran importancia ya que van a determinar en gran medida los aspectos a evaluar y trabajar en la rehabilitación posterior. Además de poner en manifiesto las causas y orígenes de la problemática a tratar, dándonos un linaje en cuanto plazos, expectativas y pronósticos.

En cuanto al tratamiento de rehabilitación propiamente dicho, las evaluaciones juegan un rol muy importante. Se trata de realizar pruebas y maniobras que den como resultado datos duros, para cuantificar los diferentes aspectos relevantes. Con estos datos recabados, luego se podrá emparentar fase por fase la evolución y progresión del paciente de acuerdo a los objetivos a corto y mediano plazo. De esta manera tendremos un indicador fehaciente de los beneficios de la terapéutica implementada o bien, si no se evidencian avances, poder reestructurar la planificación de acuerdo a las circunstancias específicas del individuo.

Otro aspecto a considerar es respetar los tiempos histológicos y fisiológicos, los cuales deberán ser estrictos y determinantes en los avances de la rehabilitación. Una vez que se cumplan dichos plazos, la progresión y optimización de la carga, se deberá realizar paulatinamente y bajo supervisión profesional. Aunque no son los únicos tiempos a establecer, ya que otro sumamente

importante es el tiempo psicológico para retomar la confianza y seguridad en los movimientos complejos.

## 6. Bibliografía.

- Novoa G. (2017) - Revista AKD, Pág 4, Edición N° 68, Marzo del 2017.
- Sonnery-Cottet B., Colombet P. (2016) - Partial tears of the anterior cruciate ligament. Orthop Traumatol Surg Res. 2016; 102: 59-67.
- Mayr, R., Rosenberger, R., Agraharam, D., Smekal, V. (2012). Revisión de la reconstrucción del ligamento cruzado anterior: una actualización. Archives of Orthopaedic and Trauma Surgery, 132 (9), 1299-1313.
- Spalding T., Damasena I., Lawton R. (2020) - T&O Volumen 39, Número 1, P37-56,01 Enero 2020.
- Lee S.J., Aadalen K.J., Malaviya P., et al. (2006). Tibiofemoral contact mechanics after serial medial meniscectomies in the human cadaveric knee. Am J Sports Med 2006;34: 1334-44.
- Drake R. L.(2005). Gray's Anatomy for Students. Elsevier.
- Firpo C.A. (2010) – Manual de Ortopedia y Traumatología. Tercera Edición Electrónica. Buenos Aires, 2010.
- Brelin A.M. y Rue J. (2016). Return to Play Following Meniscus Surgery. Clinics Sport medicine.
- Dienst M. y Kohn D. (2008) -Tec. Quir. Ortop. Traumatol. (ed. esp.) Vol. 17 núm. 2, 2008.
- Wagner M. (2004) - Tec. Quir. Ortop. Traumatol. (ed. esp.) Vol. 13 núm. 2, 2004.
- Zentralbl Chir (2005); 130 (4): 314-320 [Tratamiento basado en etapas mediante meniscectomía parcial, refijación y trasplante de meniscos].
- Rehabil J., (2008); 40: 665-671 - Medical Research Council of the UK, Aids to the investigation of Peripheral Nerve Injuries, Memorando No.45. London, Pendragon House.
- Inoue S., Ohashi T., Yasuda. (1977) - Electret induced callus formation in the rat. Clin Orthop Rel Res 1977; 124:57-8.
- Martinez R., Perez J., Moruno R. (2002) – Estudio comparativo del efecto de la calcitonina, difosfonato y magnetoterapia en el tratamiento de la osteoporosis. Rehabilitación 2002;36(1):19-28.
- Martínez Escudero, C.; Capellas Sans, L.; Tinoco González, J. (2001) - Magnetotherapy in delayed consolidations. Rehabilitación. 2001. doi:10.1016/S0048-7120(01)73197-0.
- Argente A., Alvarez M. (2013) – Semiología médica: Fisiopatología, semiotecnia y propedéutica – 2da ed. – Buenos Aires: Médica Panamericana, 2013.
- Chahla J., Mitchell J.J., Liechti D.J., Moatshe G., Menge T.J., Dean C.S., LaPrade R.F. (2016) - Orthop J Sports Med. 2016 Jun.
- Gardiner A., Richmond J.C. (2013) - Sports Med Arthrosc Rev. 2013 Mar; 21(1):38-46.
- Leong N.L., Southworth T.M., Cole B.J., (2019). Distal Femoral Osteotomy and Lateral Meniscus Allograft Transplant. Clin Sports Med. 2019 Jul;38(3):387-399. doi: 10.1016/j.csm.2019.02.007. PMID: 31079770.
- Noyes F.R., Heckmann T.P., Sue D.,(2012). Revista de fisioterapia ortopédica y deportiva. Publicado en línea: 1 de marzo de 2012 Volumen 42 Número 3 Páginas 274-290.
- Norkin C, White J. Brasil: Artes Médicas; (1997). Medida do Movimento Articular: Manual de Goniometría. Porto Alegre; Artes Médicas; 2 ed. ; 1997. 260 p.
- Sherman S.L., Thompson S.F., Clohisy J.C.;(2018) - J Am Acad Orthop Surg 2018;0:1-12. doi: 10.5435/JAAOS-D-16-00179.

- 
- Voleti P.B., Wu I.T., Degen R.M., Tetreault D.M., Krych A.J., Williams R.J. (2019) - 3rd. Successful Return to Sport Following Distal Femoral Varus Osteotomy. *Cartilage*. 2019 Jan.
  - Laprade R.F., . Wijdicks C.A, (2012) - *Journal of Orthopaedic & Sports Physical Therapy* Published Online:March 1, 2012 Volume 42 Issue 3 Pages 221-233.
  - Márquez Arabia J.J., (2009) - “Lesiones del ligamento cruzado anterior de la rodilla.” *IATREIA / VOL 22/Nº3 SEP/2009*. <http://hdl.handle.net/10495/18091>.
  - Feeley B.T., Lau B.C. (2018) - Biomechanics and Clinical Outcomes of Partial Meniscectomy. *J Am Acad Orthop Surg*. 2018 Dec 15;26(24):853-863.
  - Thrush C., Porter T.J., Devitt B.M. (2018) - No evidence for the most appropriate postoperative rehabilitation protocol following anterior cruciate ligament reconstruction with concomitant articular cartilage lesions: a systematic review. *Knee Surg Sports Traumatol Arthrosc* 26, 1065–1073 (2018).
  - Ayala-Mejías J.D., García-Estrada G.A., Alcocer Pérez-España L. (2014) - “Lesiones del ligamento cruzado anterior” - *Acta Ortopédica Mexicana* 2014; 28(1): Ene.-Feb: 57-67.
  - American Medical Association. Committee on the Medical Aspects of Sports. Standard nomenclature of athletic injuries. Chicago: American Medical Association; 1966. p 99-100.
  - Vosoughi, F., Rezaei Dogahe, R., Nuri, A., Ayati Firoozabadi, M. y Mortazavi, J. (2021). Lesión del ligamento colateral medial de la rodilla: revisión del concepto y el tratamiento actuales. *Los archivos de cirugía de huesos y articulaciones* , 9 (3), 255–262.
  - Memarzadeh A, Melton J. (2019) - Ligamento colateral medial de la rodilla: anatomía, manejo y técnicas quirúrgicas para la reconstrucción. *Ortopedia y Traumatología*. 2019; 33 (2): 91–9.
  - Andrews K, Lu A, Mckean L, Ebraheim N.; (2017) Review: Medial collateral ligament injuries. *J Orthop*. 2017 Aug 15;14(4):550-554. doi: 10.1016/j.jor.2017.07.017.
  - Romera Baures M. (2017) - Osteoarthritis. Your turn. *Reumatol Clin*. 2017 May-Jun;13(3):125-126. English, Spanish.

**7. Anexos**

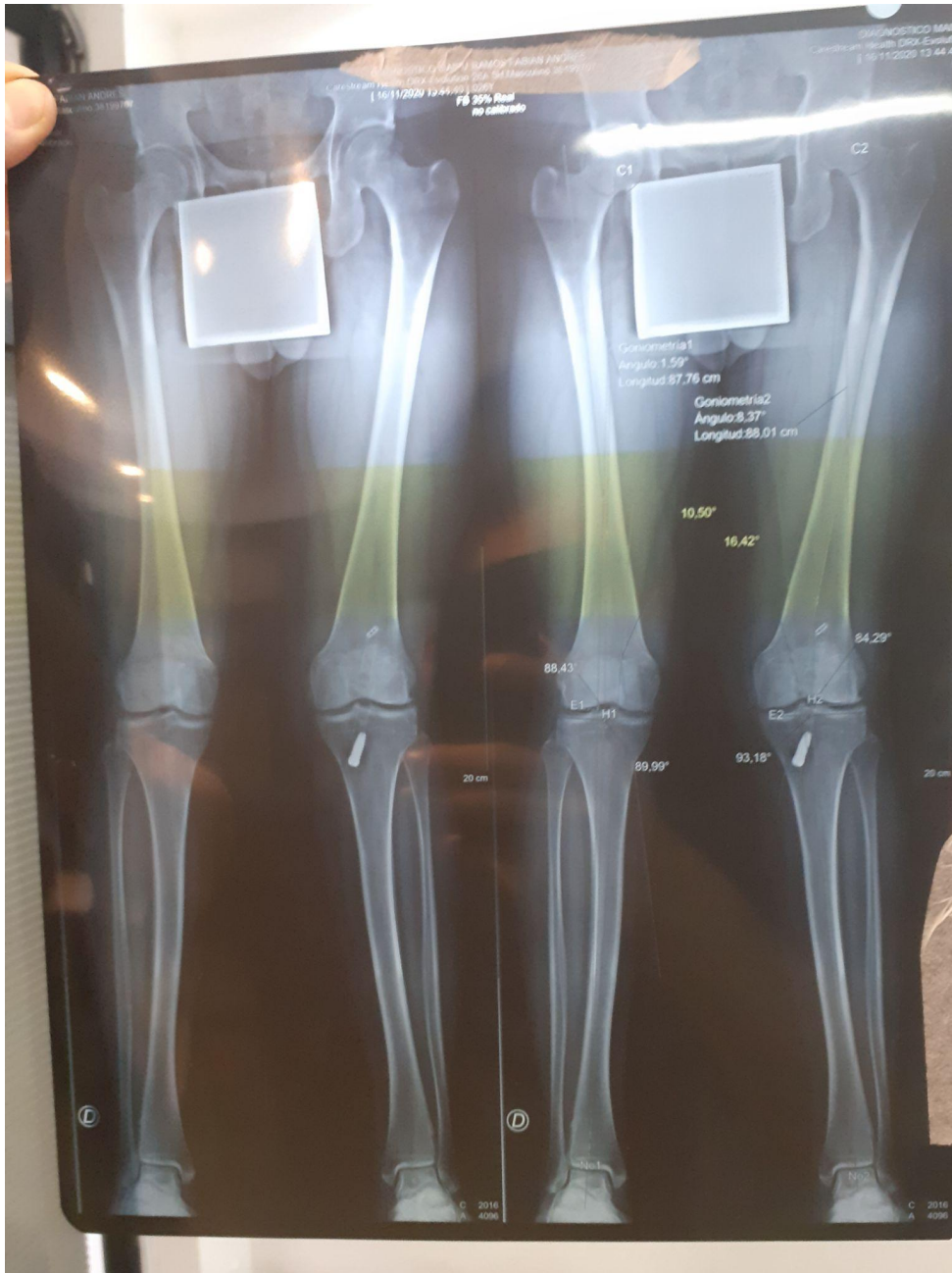

Fig. n°6: RX de MM. II. con descarga de peso.

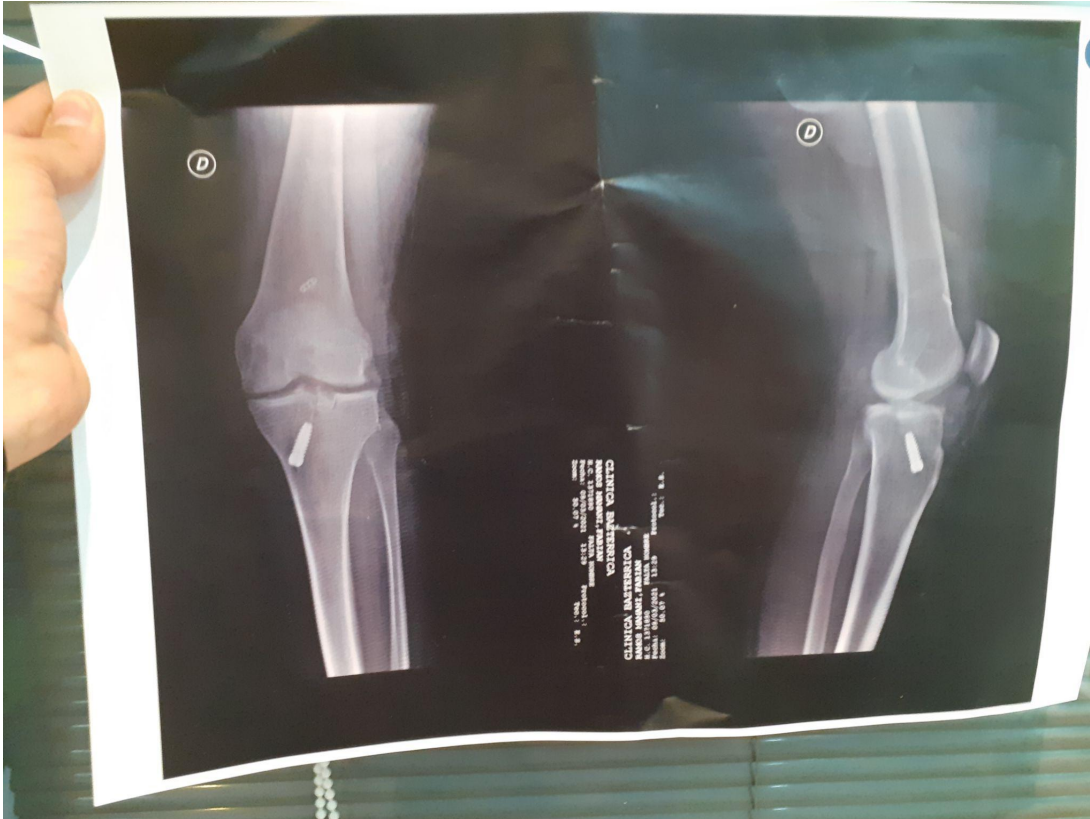


Fig. n°7: RX de rodilla en plano frontal y sagital derecho.

Sr./a RAMOS, FABIAN ANDRES  
 Fecha de Nac: 03/06/1994  
 Dr./a ENRIQUEZ JUAN A  
 Fecha: 16/11/2020 Orden: 6009000528111.

Estudio realizado con tecnología digital directa


RX MEDICIÓN COMPLETA DE MIEMBROS INFERIORES

Midiendo desde el centro de las cabezas femorales hasta las cúpulas astragalinas no se visualiza discrepancia significativa en la longitud de ambos miembros (no está incluida la altura de los pies).

Eje anatómico derecho: Angulación en valgo de 10°.  
 Eje mecánico derecho: Angulación en valgo de 2°.  
 mL DFA derecho: 88°.  
 mMP TA derecho: 90°.  
 JLCA: inferior a 2°.

Eje anatómico izquierdo: Angulación en valgo de 16°.  
 Eje mecánico izquierdo: Angulación en valgo de 8°.  
 mL DFA izquierdo: 84°.  
 mMP TA izquierdo: 93°.  
 JLCA: inferior a 2°.

Cambios quirúrgicos en la rodilla izquierda con huellas de plástica LCA.  
 Cambios de aspecto degenerativo en el espacio femorotibial externo izquierdo.



DR. GABRIEL BÓLZAN  
 M.N. 108.958  
 M.P. 451.893

Estimado Colega, quedamos a su disposición por cualquier interconsulta que Usted desee realizar, de Lunes a Viernes de 9 a 19 hs. a través de las líneas directas para médicos: 15-35679831 o 4837-7559 o por e-mail a [interconsultas@diagnosticomaipu.com.ar](mailto:interconsultas@diagnosticomaipu.com.ar)

Fig. n°8: Informe RX medición completa de MM. II.

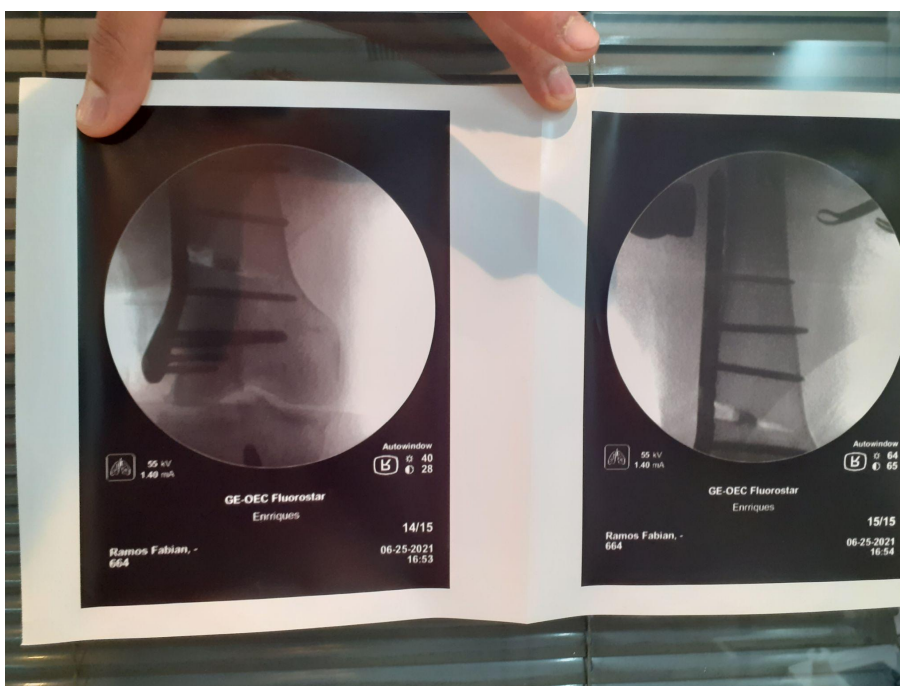


Fig. n°9: RX osteotomía fémur distal, plano frontal.

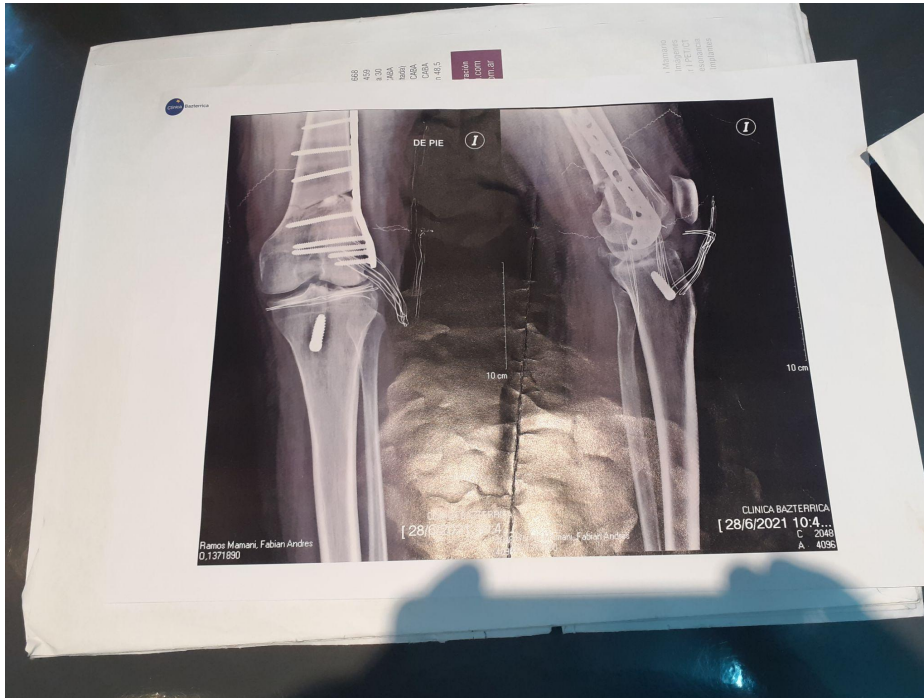


Fig. nº10: RX osteotomía fémur distal plano frontal y sagital.

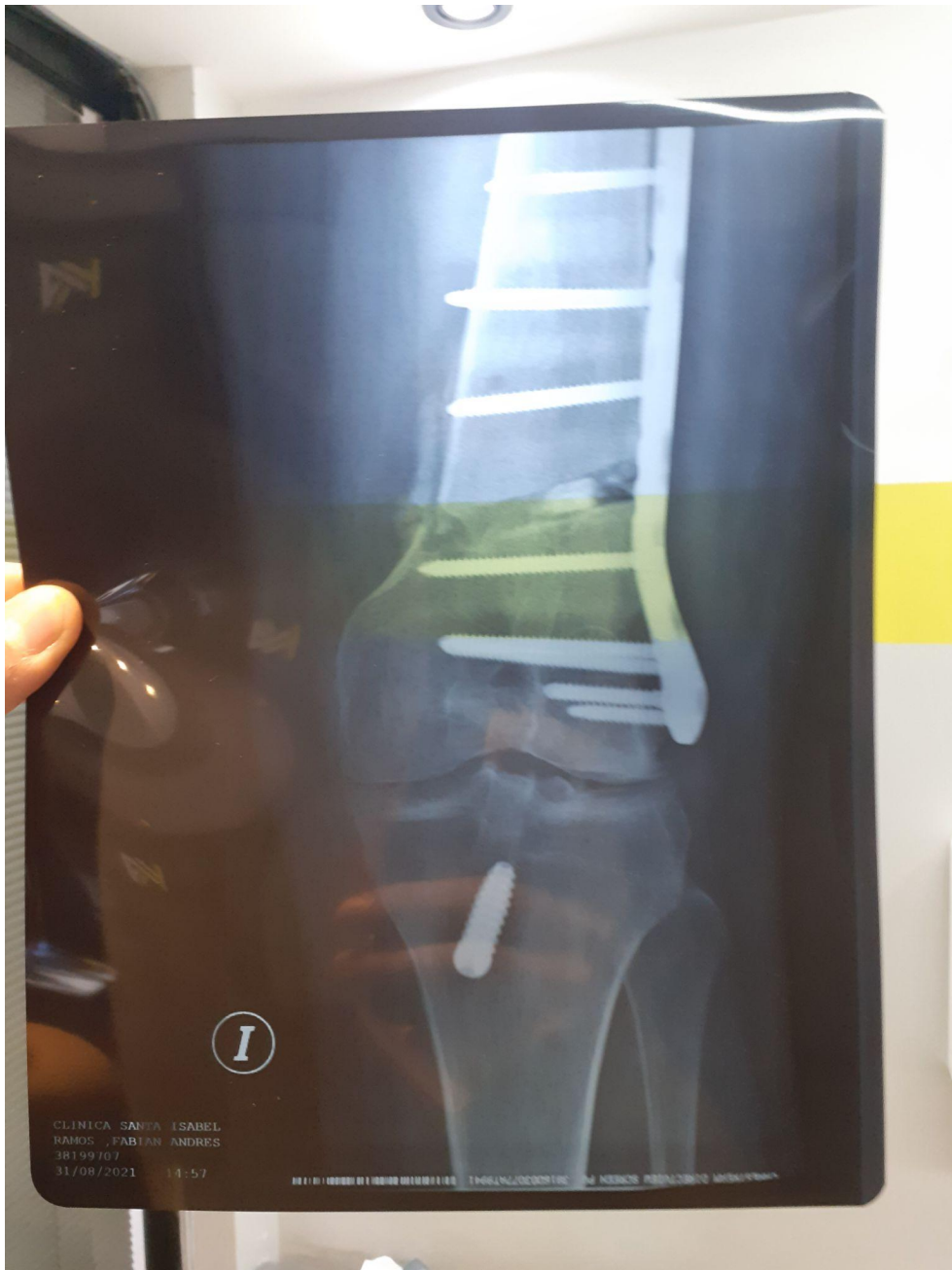

Fig. n°11: RX osteotomía fémur distal plano frontal.

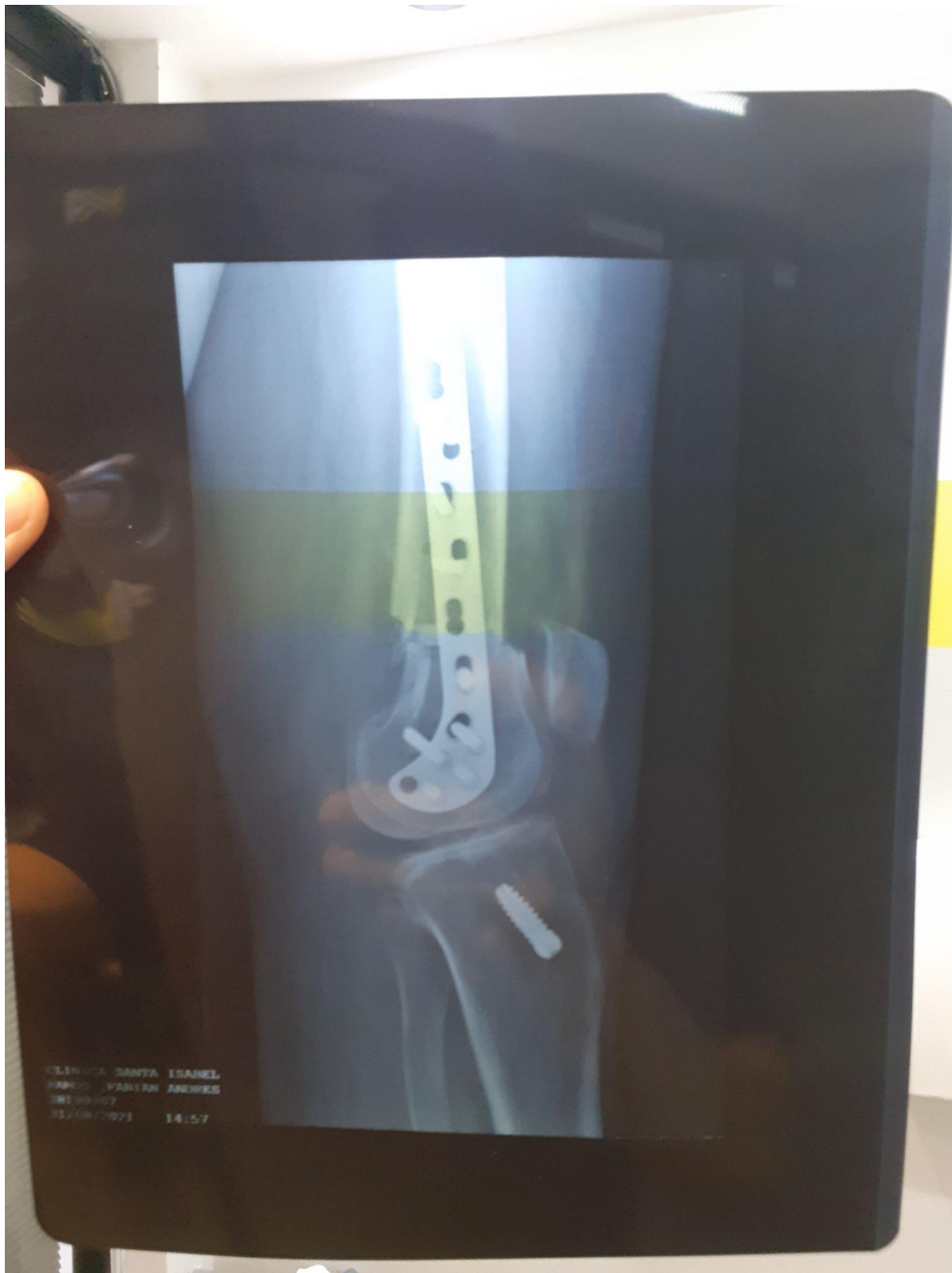

Fig. n°12: RX osteotomía fémur distal plano sagital derecho.